

# NEUROCIRURGIA I TUMORS CEREBRALS



Oumayma Chairi el Kammel

2n de Batxillerat

Tutor: Nativitat Batllori

INS LA BISBAL

14/01/2013

## ÍNDEX:

1. Introducció.....	5
1.1. Objectius.....	6
1.2. Metodologia.....	7
2. Anatomia cerebral.....	8
2.1. Introducció a la organització de l'encèfal.....	8
2.1.1. Regions i referències principals.....	8
2.1.2. Organització de la substància gris i la substància blanca.....	10
2.1.3. Ventricles de l'encèfal.....	10
2.2. Protecció i suport de l'encèfal.....	11
2.2.1. Crani.....	12
2.2.2. Meninges cranials.....	15
2.2.3. Barrera hematoencefàlica.....	17
2.2.3.1. Líquid cefaloraquidi.....	18
2.3. Irrigació de l'encèfal.....	18
2.4. Cervell.....	20
2.4.1. Hemisferis cerebrals.....	20
2.4.1.1. Lòbuls cerebrals.....	21
2.5. Diencèfal.....	22
2.5.1. Epitàlem.....	22
2.5.2. Tàlem.....	22
2.5.3. Hipotàlem.....	24
2.6. Mesencèfal.....	24
2.7. Protuberància.....	24
2.8. Cerebel.....	26
2.9. Bulb raquidi.....	27
2.10. Nervis cranials.....	27
2.10.1. Nervi òptic.....	28
3. Vies i funcions motores.....	29
3.1. Vies motores i sensibles.....	30
3.1.1. Vies sensibles.....	30
3.1.2. Vies motores.....	30
3.2. Funcions superiors.....	31
3.2.1. Regions d'integració de l'escorça cerebral.....	31
3.2.2. Especialització hemisfèrica.....	32
3.2.3. Memòria.....	33
3.2.4. Nivell de consciència: el sistema activador reticular.....	33
3.3. Envel·liment i sistema nerviós.....	33
3.4. Divisió autònoma.....	33
3.4.1. Comparació del sistema nerviós somàtic i autònom.....	34

# Neurocirurgia i tumors cerebrals

---

4.	Sensibilitat general i sentits especials.....	34
4.1.	Receptors.....	34
4.1.1.	Interpretació de la informació sensitiva.....	34
4.1.2.	Processament central i adaptació.....	35
4.1.3.	Limitacions sensitives.....	35
4.2.	Visió.....	35
4.2.1.	Vies visuals.....	35
4.2.2.	Tronc de l'encèfal i processament visual.....	37
5.	Tumors.....	38
5.1.	Tumor maligne.....	38
5.2.	Tumor benigne.....	38
5.3.	Tumors cerebrals.....	39
5.3.1.	Meningioma.....	40
5.3.2.	Síntomes.....	41
6.	Diagnòstic.....	42
6.1.	Ressonància magnètica.....	43
6.2.	Tomografia computada.....	44
6.3.	Biòpsia.....	45
6.4.	Fons d'ull.....	46
7.	Tractament.....	46
7.1.	Radioteràpia.....	47
7.2.	Quimioteràpia.....	48
7.3.	Cirurgia.....	50
7.3.1.	Consentiment informat.....	50
7.3.2.	Tècniques quirúrgiques.....	50
7.3.3.	Material quirúrgic.....	52
7.3.4.	Complicacions.....	54
8.	Part pràctica.....	55
8.1.	Seguiment d'un cas neuroquirúrgic.....	55
8.1.1.	Seguiment postquirúrgic.....	59
8.2.	Seguiment d'una craniotomia.....	68
8.3.	Dissecció del peix.....	76
9.	Conclusions.....	78
10.	Agraïments.....	81
11.	Bibliografia.....	82
11.1.	Documents escrits.....	82
11.2.	Documents audiovisuals.....	82
11.3.	Pàgines web i articles.....	83
12.	Annex	
12.1.	Annex 1. Drill i drenatges .....	84
12.2.	Annex 2. Otòlits.....	85
12.3.	Annex 3. Escala de Glasgow.....	86

*“La cirurgia té cinc funcions: eliminar el superflu, restaurar el que s'ha deslloriat, separar el que s'ha unit, reunir el que s'ha dividit i reparar els defectes de la naturalesa”.*

Ambroise Paré S. XVI



## 1. INTRODUCCIÓ

Escriure les primeres paraules d'aquest treball és el que més costa sens cap dubte. Durant els darrers anys he vist reflectit el meu treball en molts aspectes, sabia l'estructura que treballaria, la informació que aportaria i fins i tot veia lúcid el camp a treballar i de quina manera dur a terme la tasca. Malgrat tot, els problemes es presenten a l'hora d'emprendre la decisió i realment començar.

Tenir un interès per la cirurgia i sobretot pel cervell fa que el tema que en sorgeixi sigui la neurocirurgia, per tant, d'això tractaran aquestes pàgines.

Creia que fent aquest treball podria arribar a resoldre, no tots, però almenys molts dels meus dubtes. I així ha sigut, tot i que òbviament moltes preguntes han quedat sense respondre.

No tothom pot gaudir d'una estada en un hospital sent un estudiant de Batxillerat, a mi se'm va presentar aquesta ocasió: durant quinze dies vaig cursar aquesta, a l'hospital Josep Trueta de Girona, concretament a la unitat de Neurocirurgia.

Sembla molt difícil poder passar aquest període amb professionals de la salut els quals es passen el dia parlant de coses que, la majoria de les vegades, tu ni tan sols pots arribar a entendre. Fins i tot sembla mentida poder arribar a la recta final d'aquest període havent après una quantitat tan gran de termes mèdics, i

poder arribar a unes conclusions que mai haguessis arribat a imaginar. Malgrat tot, el fet de només poder observar el dia a dia d'aquests doctors i el tracte amb els pacients, va fer que m'adonés que allò era el que realment m'interessava.

La qüestió és que al final, les paraules cervell i cirurgia, com havia predit, acabaran sortint al meu treball. Ja que vaig trobar un cas molt interessant d'un pacient que va ingressar per una amaurosi de l'ull esquerre, i malauradament va acabar molt pitjor.

## 1.1. OBJECTIUS

Des d'un bon principi, com he mencionat anteriorment volia fer referència a la neurocirurgia, però aquest, és un camp molt extens, i alhora de posar-me a treballar em limitava molt aquest fet, a causa de la manca de coneixements mèdics. Per tant i en base a la meva estada a l'hospital, vaig decidir fer un cas d'un pacient específic que em pogués mostrar el que en grans trets es fa amb qualsevol pacient amb un tumor cerebral. Principalment el meu objectiu era conèixer el funcionament d'un hospital, i sobretot d'un quiròfan. Aprofundir en els termes mèdics, per a poder arribar a establir unes relacions més segures entre símptomes, diagnòstic i el tractament a seguir. Tot això per a poder aconseguir curar o pal·liar la malaltia del pacient.

El objectius que em proposo per aquest treball són en base a la situació del pacient al qual he fet referència anteriorment. Primer de tot vaig estudiar el cas clínic del pacient i a partir d'aquí em vaig plantejar uns objectius on poder aprofundir i entendre millor aquestes qüestions:

- El fet que pateixi una amaurosi, és una causa o una conseqüència del tumor i la diabetis? Pot haver causat també la total ceguesa?
- Perjudica o té alguna cosa a veure el fet que el nostre pacient sigui ex-fumador?
- Tot i haver extirpat més del 90% de la lesió, per què no ha millorat visualment? Hauria sigut millor no operar?
- En aquest cas, existeix una infecció post-quirúrgica, existia alguna manera d'evitar-la?
- Actualment els hospitals gaudeixen d'unes instal·lacions prou bones en àmbit d'esterilització, però tot i així encara es presenten moltes infeccions que podem arribar a pensar que són degudes als propis microorganismes del cos. Fins a quin punt podem esterilitzar tot el material davant d'una intervenció?
- Quan sabem realment que un pacient operat d'un meningioma o qualsevol altre tumor cerebral, és altable?

## 1.2. METODOLOGIA

Pel que fa la part teòrica, mitjançant llibres, enciclopèdies i pàgines web he aconseguit la informació per a poder familiaritzar-me amb la matèria, per altra banda gràcies a la informació que m'han aportat els metges durant la meva estada, ha fet que pugui entendre molt més bé les coses.

Ja que es tracta d'un tema molt extens, en la part pràctica m'he volgut centrar en el cas d'un pacient amb un tumor cerebral. Seguint la seva història clínica des de la primera consulta, fins poc més de la segona intervenció.

Vaig tenir la sort de poder assistir una intervenció quirúrgica a l'hospital Bellvitge de Barcelona, amb les mateixes característiques, és a dir un meningioma amb la mateixa localització i fins i tot amb els mateixos símptomes.

Per entendre una mica més el món de la radioteràpia, vaig visitar l'Institut Mèdic d'Onco-Radioteràpia (IMOR), on em van presentar les diferents tècniques amb les que es pot treballar. A més a més per a introduir-me en l'anatomia del cervell, tot i que siguin completament diferents, vaig practicar amb cranis de peix per a poder observar el quiasme òptic. Cosa que em va servir per adonar-me compte de molts petits detalls que són necessaris, per a dedicar-me en un futur a la neurocirurgia



## 2. ANATOMIA CEREBRAL

### 2.1. INTRODUCCIÓ A LA ORGANITZACIÓ DE L'ENCÈFAL

L'encèfal humà de l'adult conté casi un 95% del teixit nerviós de l'organisme, i pot pesar aproximadament 1,4Kg. Existeix una considerable variació individual i el l'encèfal dels homes normalment sol ser un 10% més gran que el de les dones degut a les diferències de mida corporal mitjana. El seu aspecte exterior poc impressionant realment ens dóna poques dades sobre la seva complexitat i importància.

#### 2.1.1. Regions i referències principals

En l'encèfal de l'adult existeixen sis divisions principals: el cervell, el diencèfal, el mesencèfal, la protuberància, el cerebel i el bulb raquidi.

#### Cervell

El cervell és la part més gran de l'encèfal i el dividim en dos grans hemisferis cerebrals parells separats per la cissura longitudinal. L'escorça cerebral està formada per solcs, d'aquests, els més grans separen el diferents lòbuls pels que està dividit el cervell. El nom dels lòbuls deriva dels ossos del crani sota els que estan situats.

Els processos del pensament conscient, les funcions intel·lectuals, l'emmagatzematge i la recuperació de la memòria entre altres s'originen al cervell.

# Neurocirurgia i tumors cerebrals

---

## Diencèfal

La porció profunda de l'encèfal unida al cervell s'anomena diencèfal. Té tres subdivisions:

- **L' epitàlem** conté la glàndula pineal secretora d'hormones.
- **Els tàlems** dret i esquerre són centres de transmissió i processament de la informació sensitiva.
- **L' hipotàlem** és un centre de control. Una tija connecta l' hipotàlem amb la glàndula pituitària o hipòfisis. Aquest conté centres implicats amb les emocions, la funció del sistema nerviós autònom i la producció d'hormones. És la connexió principal entre el sistema nerviós i l'endocrí.

## Mesencèfal

Els nuclis del mesencèfal processen la informació visual i auditiva i coordinen i dirigeixen les respostes motores als estímuls. Aquesta regió també conté els centres implicats en el manteniment de la consciència.

## Protuberància i cerebel

La protuberància transmet la informació sensitiva al cerebel i al tàlem. El cerebel ajusta les activitats motores automàticament basant-se en la informació sensitiva i els records dels patrons de moviment apresos.

## Bulb raquidi

La medul·la espinal connecta el troc de l'encèfal amb el bulb raquidi. Transmet la informació sensitiva del tàlem i altres centres del tronc de l'encèfal. A més conté centres imprescindibles relacionats amb la regulació de la funció autònoma, com la freqüència cardíaca, la pressió arterial i les activitats digestives.

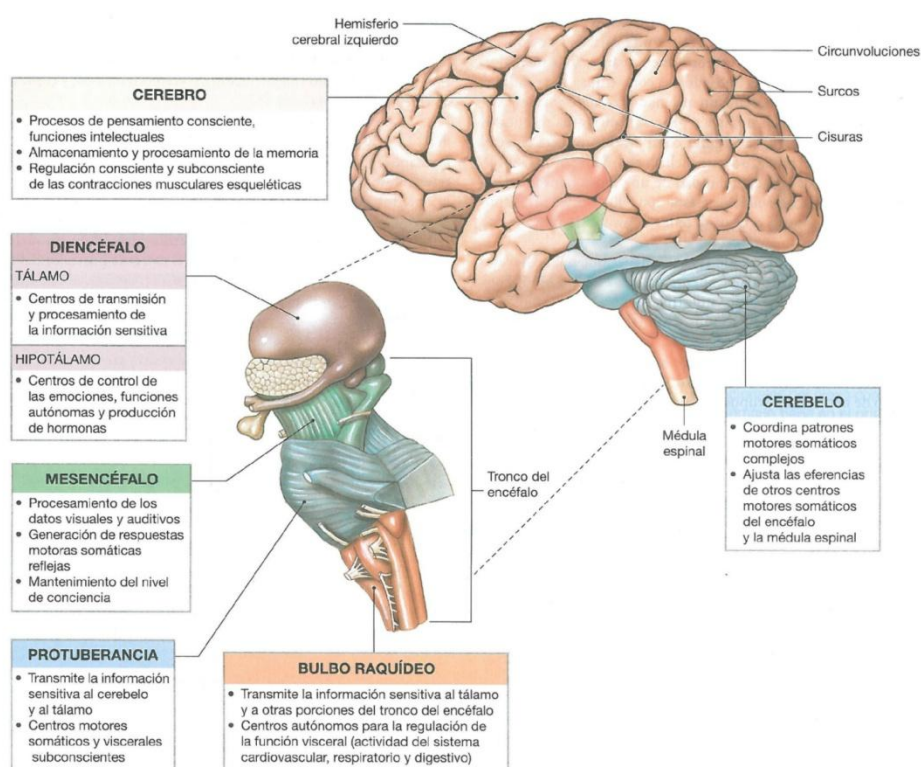


Fig 1. Imatge que ens mostra l'estructura de l'encèfal.

## 2.1.2. Organització de la substància gris i la substància blanca

L'encèfal conté extenses àrees d'escorça nerviosa, una capa de substància gris en les superfícies del cervell i el cerebel que cobreix la substància blanca subjacent.

## 2.1.3. Ventricles de l'encèfal

Són les cavitats plenes de líquid cefaloraquidi, les quals en un encèfal adult existeixen quatre ventricles: un en cada hemisferi cerebral, un tercer en el diencèfal i un quart que es situa en la protuberància i el cerebel i que arriba fins el bulb raquidi.

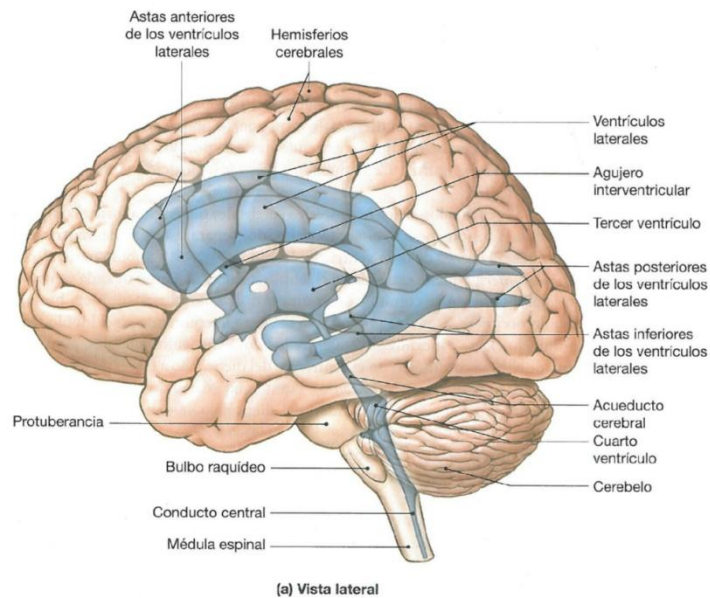


Fig.2 Mostra la localització dels ventricles.

## 2.2. PROTECCIÓ I SUPORT DE L'ENCÈFAL

L'encèfal humà és un òrgan extremadament delicat que ha de ser protegit de les lesions per a seguir en contacte amb la resta del cos, alhora que també té una elevada demanda de nutrients i oxigen i per tant una extensa irrigació sanguínia, tot i que ha d'aïllar-se dels components de la sang que podrien interferir en les seves complexes tasques. La protecció, suport i nutrició inclouen: els ossos del crani, les meninges cranials, el líquid cefaloraquídi i la barrera hematoencefàlica.

## 2.2.1. Crani

El crani conté 22 ossos, 8 formen el crani, o cavitat cranial, i 14 estan associats a la cara.

El crani rodeja i protegeix l'encèfal. Està compost per els ossos occipital, parietal, frontal, temporal, esfenoides i etmoides. Aquests elements tanquen la cavitat cranial, un espai ple de líquid que esmorteix i sosté l'encèfal. Els vasos sanguinis, els nervis i les membranes que estableixen la seva posició es troben subjectats a la cara interna del crani. La seva cara externa ofereix una àmplia superfície pels músculs que mouen els ulls, la mandíbula i el cap. Una articulació especialitzada entre l'os occipital i la primera vèrtebra de la columna proporciona estabilitat a la posició del crani i la columna vertebral, tot deixant un ampli marge de moviment al cap.

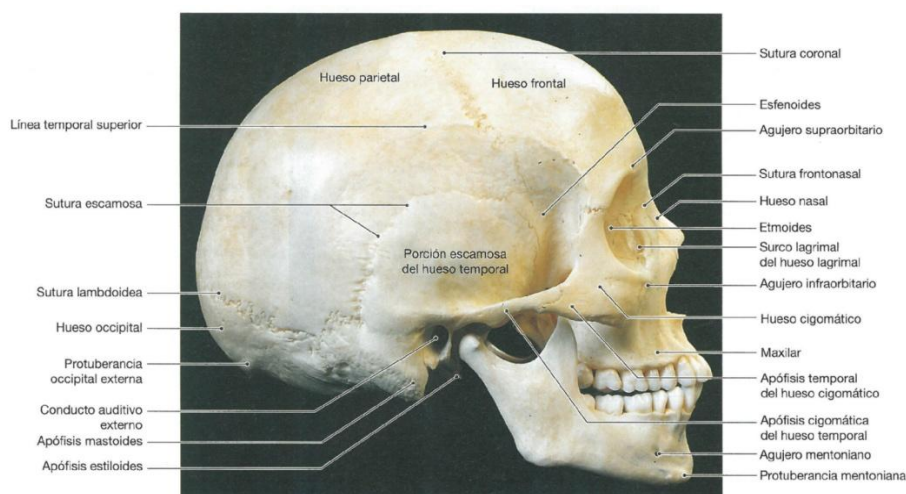


Fig 3.Ossos del crani d'un adult vist des de: Vista lateral

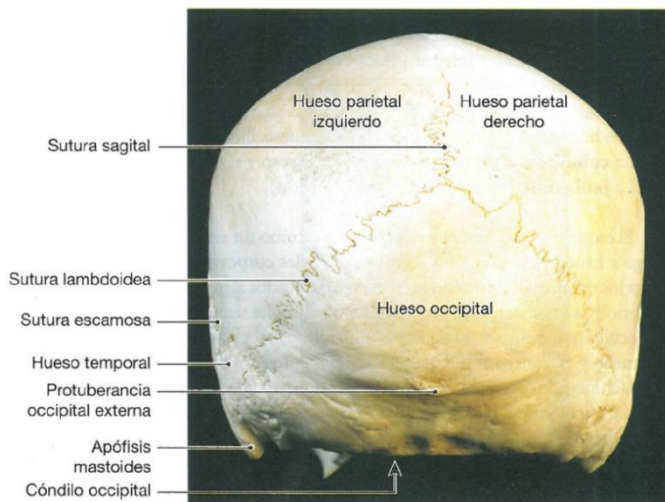


Fig 4. Ossos del crani d'un adult vist des de: vista posterior.

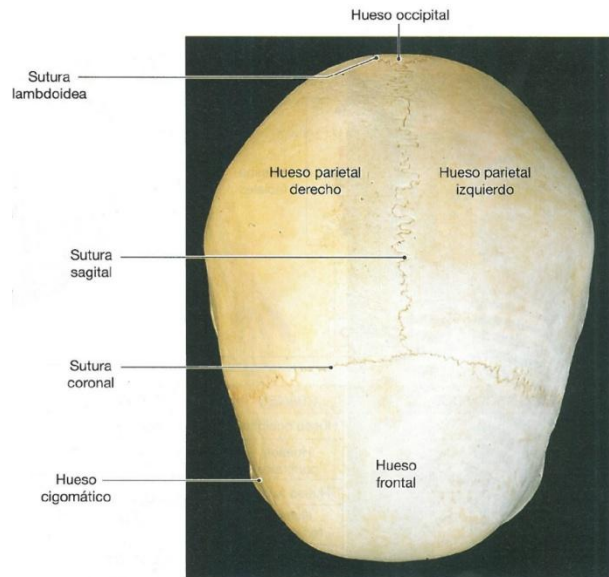


Fig 5. Vista superior

Durant tot el temps que he estat treballat en aquest petit projecte he sentit molt a parlar de l' esfenoides i de les parts que el comporten.

Per a una millor comprensió del que està redactat en les pròximes pàgines, faré una breu introducció d'aquest os.

## Esfenoides

L'esfenoides o os esfenoidal s'articula com els demás ossos cranials i s'estén d'un costat a l'altre de la base del crani. Opera com a reforç, entre altres funcions.

L' esfenoides es compara a un ratpenat amb les ales desplegadas gegant degut a la seva forma general.

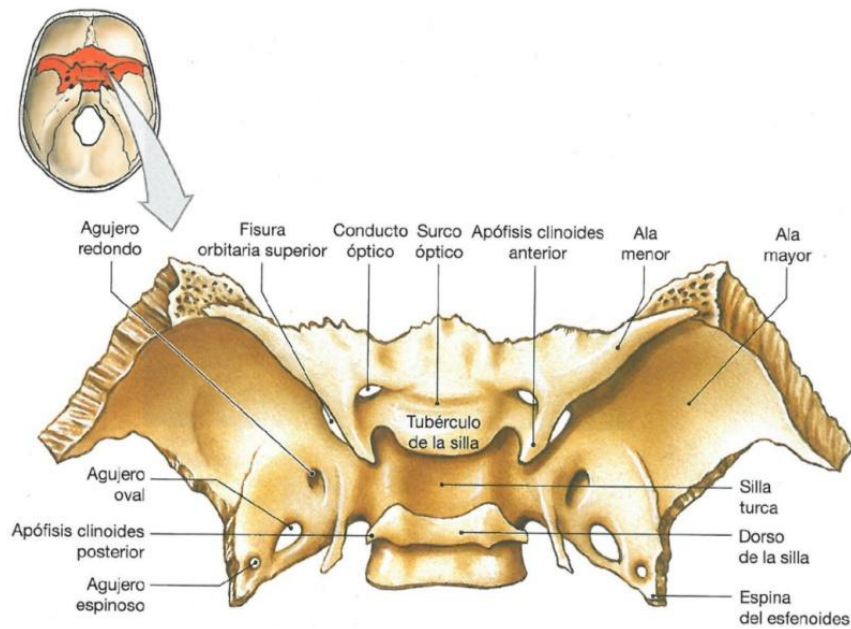


Fig 6. Vista de la cara superior de l'esfenoides

La zona central situada entre les ales aguarda la hipòfisis sota l'encèfal.

Aquest buit s'anomena fossa hipofisària, i tot el recinte ossi, sella turca, ja que s'assembla presumptament a una "muntura turca". Un genet que miri cap a davant podria agafar les apòfisis clinoides anteriors.

L'esquerda transversal que creua fins la part anterior de la muntura, una mica més superior del seient, és el solc òptic. En cada un dels extrems existeix un conducte òptic. Els nervis òptics que transporten la informació visual des dels ulls fins a l'encèfal recorren aquests conductes.

## 2.2.2. Meninges cranials

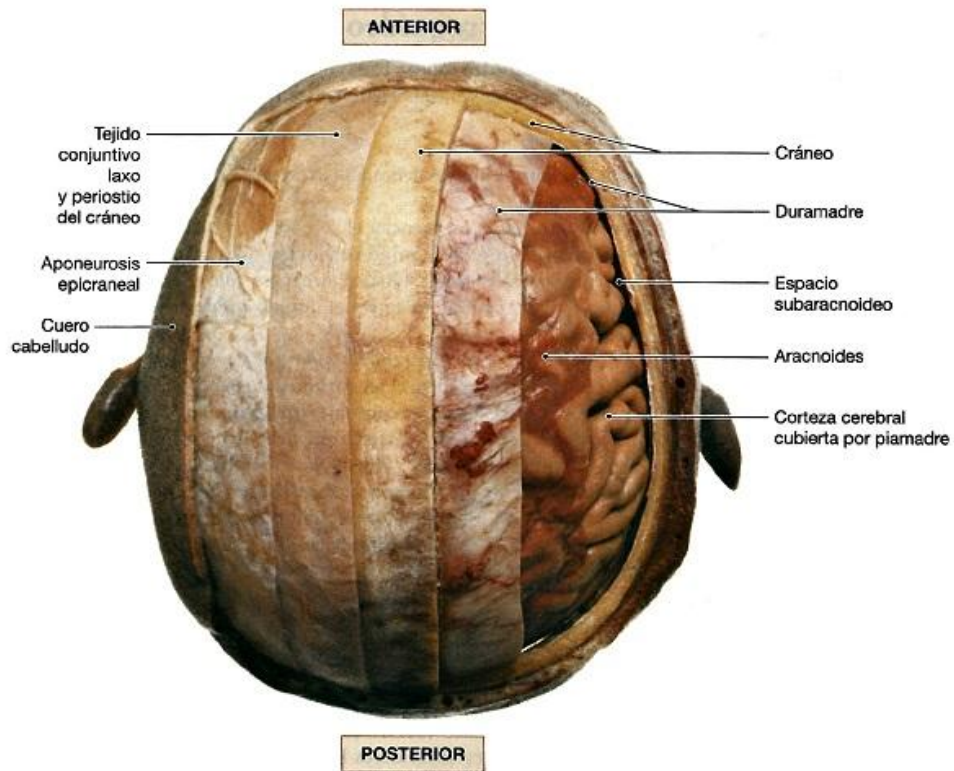


Fig 7. Vista superior de la dissecció d'unes meninges cranials.

Els sòlids ossos cranials proporcionen protecció mecànica, però també suposen una amenaça. El cervell és com una persona conduint en un cotxe. Si el cotxe xoca contra un arbre, aquest protegeix al conductor del contacte amb l'arbre, però es produiria una lesió greu a menys que un cinturó de seguretat o un *airbag* protegeixi al conductor del contacte amb el cotxe.

En la cavitat cranial, les meninges cranials que rodegen l'encèfal proporcionen aquesta protecció actuant com a absorbent dels impactes que evitaran el contacte amb els ossos. Les meninges cranials continuen amb les meninges espinals i tenen les mateixes capes: duramàter (externa), aracnoides (mitja) i piamàter (interna). Tot i així, les meninges cranials tenen especialitats i funcions particulars.



- La **duramàter**, la capa més externa i gruixuda de les tres membranes meníngies que envolten l'encèfal i la medul·la. És constituïda per l'encreuament d'abundants fascicles de fibres col·làgenes i per nombroses xarxes de fibres elàstiques. De totes les parts que formen la duramàter ens interessarà en més quantia el diafragma de la sella, el qual és una continuació de la làmina dural que cobreix la sella turca de l'esfenoides. El diafragma de la sella uneix la duramàter a l'esfenoides i envolta la base de la hipòfisis. (Fig 9.)
- L'**aracnoïdes** cranial és una delicada membrana que cobreix l'encèfal i es situa entre la duramàter superficial i la piamàter que està en contacte amb el teixit nerviós de l'encèfal. Està separada de la piamàter per l'espai subaracnoïdal i consta de dos fulls, el parietal i el visceral, que comprenen la cavitat aracnoïdal.
- La **piamàter** està estretament adherida a la superfície de l'encèfal, seguint el seu contorn i recobrint els solcs

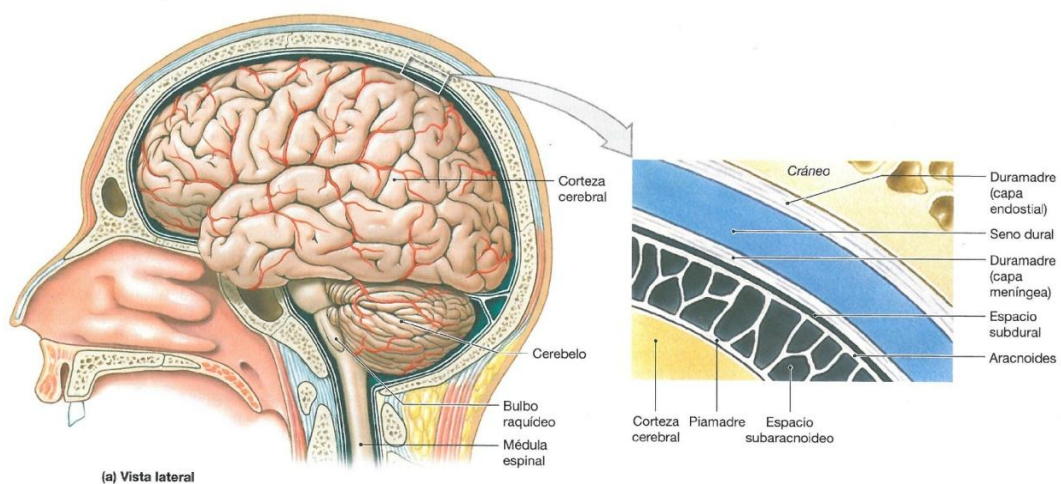


Fig 8. Vista lateral de l'encèfal que mostra la seva posició en el crani i l'organització de les cobertes de les meninges.

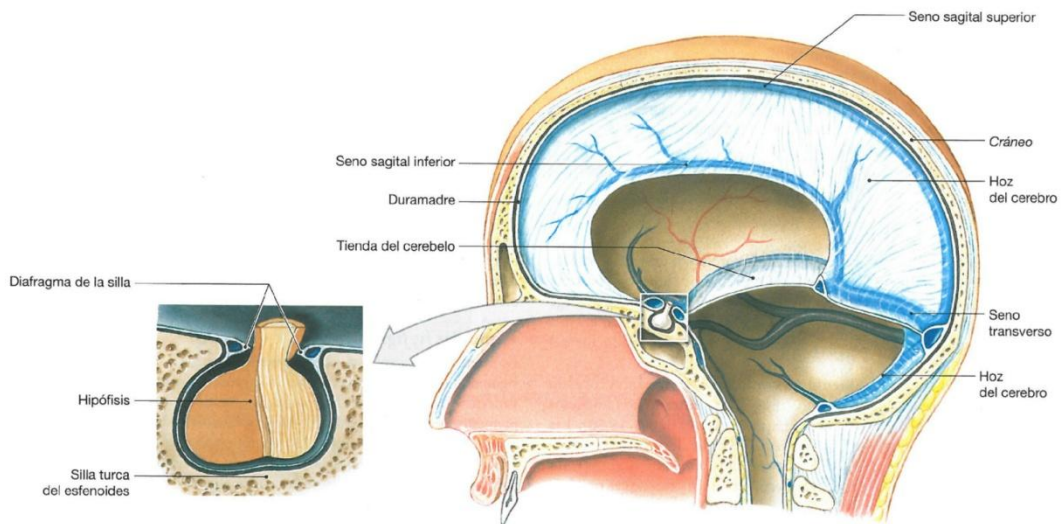


Fig 9. Mostra l'orientació i l'extensió de la falç cerebral.

## **2.2.3. Barrera hematoencefàlica**

El teixit nerviós del sistema nerviós central té una extensa irrigació tot i estar aïllat de la circulació per la barrera hematoencefàlica. Aquesta proporciona un mitjà per a mantenir un entorn constant que és necessari tant pel control com pel funcionament adequat de les neurones del sistema nerviós central.

Aquesta barrera existeix degut a l'anatomia específica i a les característiques de transport de les cèl·lules endotelials que recobreixen els capil·lars del sistema nerviós central.

El transport endotelial a través d'aquesta barrera és selectiu i direccional. Les neurones tenen una necessitat constant de glucosa que ha de ser coberta independentment de les concentracions relatives en la sang i el líquid intersticial.

## 2.2.3.1. Líquid cefaloraquidi

El líquid cefaloraquidi rodeja i banya completament les superfícies exposades del sistema nerviós central. Té varies funcions importants:

- Evitar el contacte entre les delicades estructures nervioses i els ossos que la rodegen.
- Sostenir el cervell; el cervell està suspès dins del crani, flotant en el líquid cefaloraquidi. Un cervell humà pesa aproximadament 1400g a l'aire, però només és una mica més dens que l'aigua; quan el subjecta el líquid cefaloraquidi només pesa uns 50g.
- Transportar nutrients, missatgers químics i productes de rebuig.

## 2.3. IRRIGACIÓ DE L'ENCÈFAL

Les neurones tenen una elevada demanda d'energia i davant la seva manca tenen reserves energètiques en forma de carbohidrats o lípids. A més, les neurones no tenen mioglobina y no tenen mitjans per emmagatzemar reserves d'oxigen. Per això les seves demandes energètiques han de ser satisfetes mitjançant una extensa irrigació. La sang arterial arriba a l'encèfal a través de les artèries caròtides internes i les artèries vertebals. La major part de la sang venosa de l'encèfal surt del crani en les venes jugulars internes que drenen els sinus durals.

Una lesió del cap que malmeti els vasos sanguinis cerebrals pot causar una hemorràgia en la duramàter, a prop de l'epiteli dural o bé entre la capa externa de la duramàter i els ossos del crani. Aquests són trastorns greus perquè la sang que entra en aquests espais comprimeix i distorsiona els teixits relativament tous de l'encèfal.

## Neurocirurgia i tumors cerebrals

Les enfermetats cerebrovasculars són trastorns circulatoris que interfereixen amb la irrigació normal de l'encèfal. La distribució particular del vas afectat determina els símptomes, i el grau de privació d'oxigen o nutrients determina la gravetat. Un accident cerebrovascular o ictus, es produeix quan s'interromp la irrigació sanguínia d'una porció de l'encèfal. Les neurones afectades comencen a morir en qüestió de minuts.

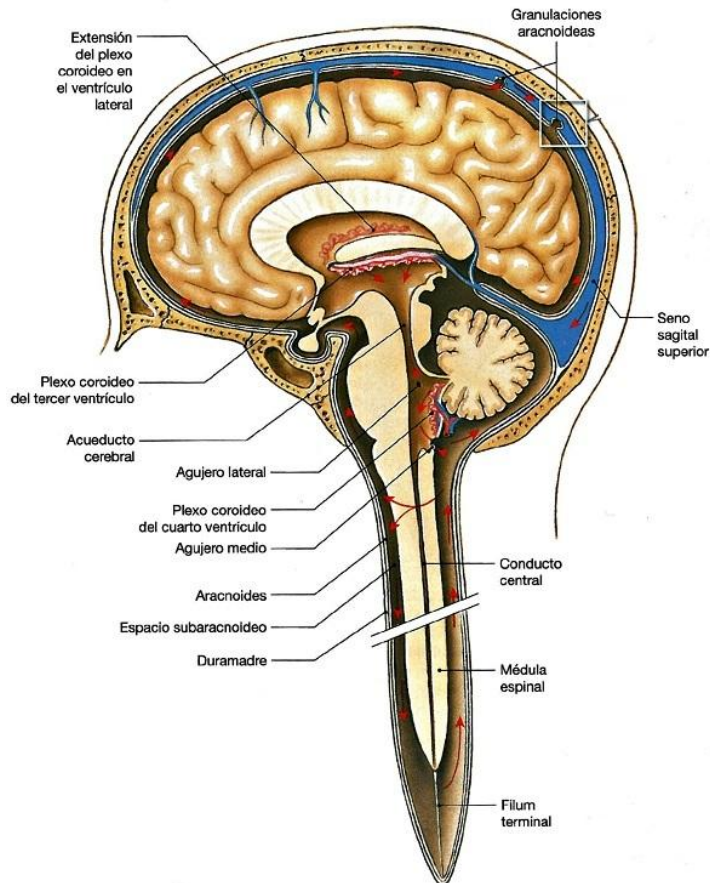


Fig 10. Ens indica els llocs de formació i les vies de circulació del líquid cefaloraquídic.

## 2.4. CERVELL

El cervell és la regió més gran de l'encèfal. Està format pels hemisferis cerebrals parells que descansen sobre el diencèfal i el tronc de l'encèfal. Els processos de pensament conscient i totes les funcions intel·lectuals s'originen en els hemisferis cerebrals. Gran part del cervell està implicat en el processament de la informació sensitiva i motora somàtica.

La informació sensitiva somàtica transmesa al cervell arriba a la nostra consciència i les neurones cerebrals exerceixen un control directe (voluntari) o indirecte (involuntari) sobre les neurones motores somàtiques. La major part del processament sensitiu visceral tenen lloc en centres situats en altres llocs de l'encèfal, generalment fora de la consciència.

### 2.4.1. Hemisferis cerebrals

Una gruixuda capa d'escorça nerviosa (substància gris) cobreix els hemisferis cerebrals parells que formen les superfícies superior i lateral del cervell. La superfície cortical forma una sèrie de crestes elevades, les circumvolucions o girs, separades per solcs, o esquerdes més profundes anomenades cissures.

L'escorça cerebral realitza les funcions nervioses més complicades, i les activitats analítiques i d'integració requereixen un gran número de neurones.

L'encèfal i el crani han augmentat de mida al llarg de l'evolució humana, però l'escorça cerebral ha crescut fora de proporció amb la resta de l'encèfal.

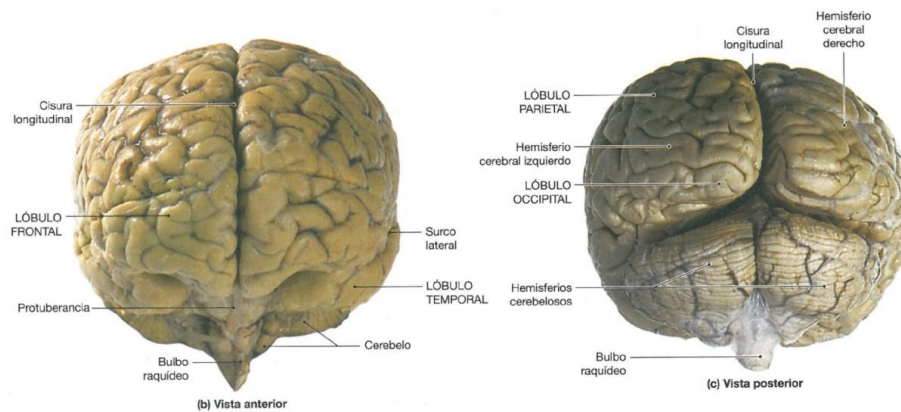


Fig 11. Hemisferis cerebrals.

## 2.4.1.1. Lòbuls cerebrals

Els dos hemisferis cerebrals estan separats per una cissura longitudinal profunda, i cada hemisferi pot dividir-se en lòbuls que s'anomenen segons els ossos del crani subjacents.

Cada lòbul conté regions funcionals les quals els seus límits estan menys clarament definits. Algunes d'aquestes regions funcionals processen la informació sensitiva, mentre que altres són responsables de les ordres motores. Han de tenir-se en compte tres punts sobre els lòbuls cerebrals:

1. Cada hemisferi cerebral rep informació sensitiva del costat oposat del cos i genera ordres motores per al mateix. L'hemisferi esquerre controla el costat dret, i l'hemisferi dret controla el costat esquerre. El significat funcional d'aquest creuament no es coneix.
2. Els dos hemisferis tenen algunes diferències funcionals tot i que anatòmicament semblen ser idèntics.
3. L'assignació d'una funció específica a una regió específica de l'escorça cerebral és imprecisa. Ja que els límits no són diferenciats i existeix un solapament considerable, una regió qualsevol pot tenir varies funcions diferents. Alguns aspectes de la funció cortical com la consciència, no poden ser assignats fàcilment a una regió.

La nostra comprensió de la funció cerebral encara és incompleta i no tota estructura anatòmica té una funció coneguda. Però, a partir dels estudis de l'activitat metabòlica i el flux sanguini està clar que en un individu normal s'utilitzen totes les porcions del cervell.

### 2.5. DIENCÈFAL

El diencèfal connecta els hemisferis cerebrals amb el tronc de l'encèfal. Format per l'epitàlem, el tàlem esquerre i dret, i l'hipotàlem.

#### 2.5.1. Epitàlem

L'epitàlem és el sostre del tercer ventricle. La porció posterior de l'epitàlem conté la glàndula pineal, una estructura endocrina que secreta la hormona melatonina. La melatonina està implicada en la regulació dels cicles dia-nit, amb possibles efectes secundaris sobre la funció reproductora.

#### 2.5.2. Tàlem

La major part del teixit nerviós del diencèfal es concentra en el tàlem esquerre i dret. Aquests cossos en forma d'ou formen les parets del diencèfal i rodegen el tercer ventricle. Els nuclis talàmics proporcionen els centres d'intercanvi i transmissió de les vies sensitives i motores. La informació sensitiva ascendent de la medulla espinal i els nervis cranials es processa en els nuclis talàmics abans de transmetre la informació al cervell o al tronc de l'encèfal. El tàlem és per tant el punt de relleu final per la informació sensitiva ascendent que es projectarà cap a l'escorça sensitiva primària. Actua com un filtre de la informació, passant només una petita porció de la informació sensitiva que arriba. El tàlem només actua com a una estació de relleu que coordina les activitats motores a nivell conscient i subconscient.

## Neurocirurgia i tumors cerebrals

---

Els nuclis talàmics estan relacionats fonamentalment amb la transmissió de la informació sensitiva als ganglis basals i a l'escorça cerebral. Aquests són els cinc grups principals de nuclis talàmics:

1. Els **nuclis anteriors** tenen un paper en les emocions, la memòria i l'aprenentatge.
2. Els **nuclis medials** proporcionen consciència dels estats emocionals connectant amb els ganglis basals i els centres emocionals de l'hipotàlem amb l'escorça prefrontal del cervell. Aquests nuclis també integren la informació sensitiva que arriba a altres porcions del tàlem per a transmetre-la cap als lòbuls frontals.
3. Els **nuclis ventrals** transmeten informació des de i fins als ganglis basals i l'escorça cerebral. Dos dels nuclis transmeten la informació relacionada amb les ordres motores somàtiques des dels ganglis basals i el cervell fins l'escorça motora primària i l'escorça premotora. Els nuclis ventrals posteriors transmeten informació sensitiva relacionada amb el tacte, la pressió, el dolor, la temperatura, etc.
4. Els **nuclis posteriors** inclouen els nuclis pulvinar i geniculat. El pulvinar integra la informació sensitiva per a la seva projecció a les àrees d'associació de l'escorça cerebral. El nucli geniculat lateral de cada tàlem rep la informació visual del ulls a través del tracte òptic. Els **nuclis geniculats** medials transmeten la informació auditiva de l'escorça auditiva als receptors especialitzats en l'oïda interna.
5. Els **nuclis laterals** tenen un efecte sobre els estats emocionals i la integració de la informació sensitiva.



## 2.5.3. Hipotàlem

L' hipotàlem conté els centres implicats en les emocions i els processos visceral que influeixen en el cervell així com en altres components del tronc de l'encèfal. També controla una sèrie de funcions autònomes i constitueix en la unió entre els sistemes nerviós i endocrí.

L' hipotàlem que forma el terra del tercer ventricle, va des de l'àrea superior fins al quiasme òptic, on arriben a l'encèfal els tractes òptics des dels ulls, fins els marges posteriors dels cossos mamil·lars.

Les funcions hipotalàmiques inclouen el control subconscient del múscul estriat, el control de la funció autònoma (regulació de la freqüència cardíaca, la pressió arterial, la respiració, i les funcions digestives), la coordinació de les activitats del sistema nerviós i endocrí, la secreció d'hormones (restricció i pèrdua d'aigua als ronyons), la producció de les emocions i els impulsos de la conducta (estimulació del centre de set que produeix el desig de beure), la coordinació entre les funcions voluntàries i autònomes, la regulació de la temperatura corporal i el control dels ritmes circadians.

## 2.6. MESENCÈFAL

El mesencèfal conté nuclis que processen la informació visual i auditiva i generen respostes reflexes a aquests estímuls.

## 2.7. PROTUBERÀNCIA

La protuberància conté:

- **Nuclis sensitius i motors per a quatre nervis cranials:** Aquests nervis enerven els músculs de la mandíbula, la superfície anterior de la cara, un dels músculs extraoculars i els òrgans de l'audició i l'equilibri de l'oïda interna.

## Neurocirurgia i tumors cerebrals

- **Nuclis relacionats amb el control involuntari de la respiració:** A cada costat de l'encèfal, la informació reticular d'aquesta regió conté dos centres respiratoris. Aquests centres modifiquen l'activitat del centre de ritmicitat respiratòria del bulb raquídi.
- **Nuclis que processen i transmeten ordres cerebel·loso que arriben pels peduncles cerebel·loso mitjans:** Els peduncles cerebel·loso mitjans estan connectats amb les fibres transverses de la protuberància que creua la seva superfície anterior.
- **Tractes ascendents, descendents i transversos:** Els tractes longitudinals interconnecten altres porcions del sistema nerviós central. Els peduncles cerebel·loso superiors contenen tractes eferents que s'originen en els nuclis cerebel·loso. Aquestes fibres permeten la comunicació entre els hemisferis cerebel·loso de costats oposats.

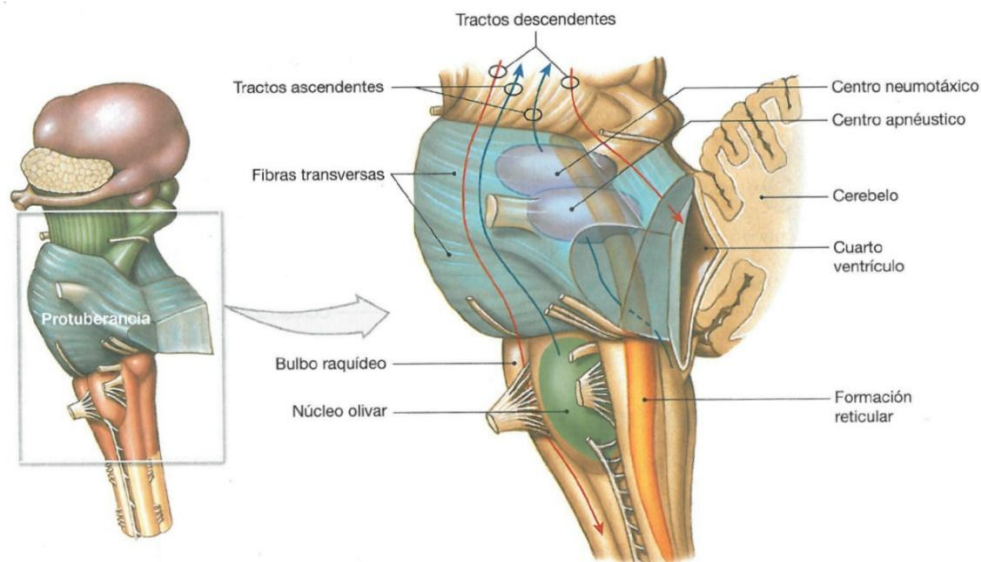


Fig 12. Protuberància

## 2.8. CEREBEL

El cerebel té dos hemisferis cerebel·losos, cada un del quals presenta una superfície molt contornejada composta d'escorça nerviosa. Aquests plecs o làmines de la superfície són menys prominents que les circumvolucions dels hemisferis cerebrals. Cada hemisferi consta de dos lòbuls, anterior i posterior, separats pel solc primari. Els lòbuls anterior i posterior intervenen en la planificació, execució i coordinació dels moviments del membre i el tronc. El lòbul floculonodular és important per al manteniment de l'equilibri i el control dels moviments oculars.

El cerebel és un centre de processament automàtic amb dues funcions fonamentals:

- **Ajustar els músculs posturals del cos:** El cerebel coordina els ajustos automàtics ràpids que mantenen l'equilibri. Aquestes alternances del to muscular i de la posició es fan modificant les activitats del nucli roig.
- **Programar i ajustar de forma precisa els moviments voluntaris i involuntaris:** El cerebel emmagatzema records dels patrons de moviment apresos. Aquestes funcions es duen a terme de forma indirecta, regulant l'activitat al llarg de les vies motores que inclouen l'escorça cerebral, els ganglis basals i els centres motors del tronc de l'encèfal.

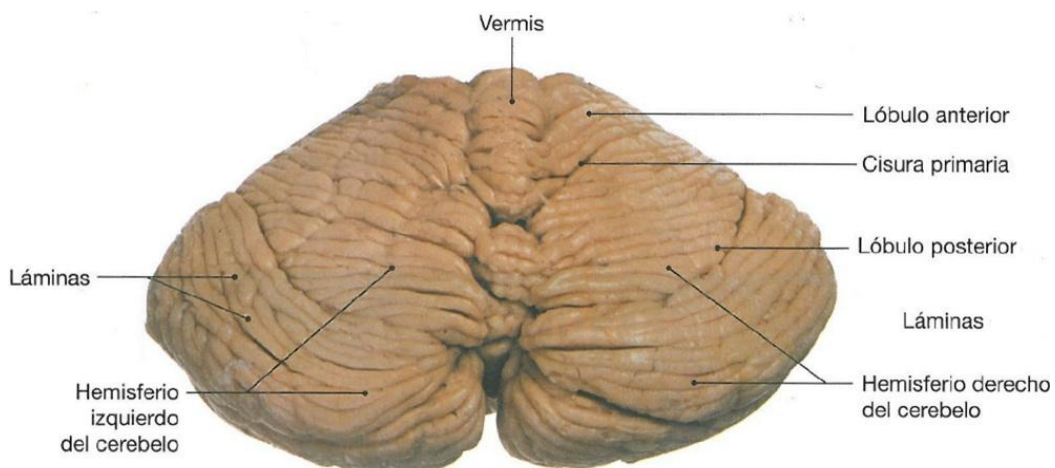


Fig 13. Superfície superior del cerebel que mostra les principals referències i regions anatòmiques.

## 2.9. BULB RAQUIDI

La medul·la espinal connecta amb el tronc de l'encèfal en el bulb raquidi. El bulb raquidi connecta físicament l'encèfal amb la medul·la espinal, i moltes de les seves funcions estan directament relacionades amb aquesta connexió. Per exemple, tota comunicació entre l'encèfal i la medul·la espinal inclou tractes que ascendeixen o descendeixen a través del bulb raquidi.

Els nuclis del bulb raquidi poden ser: estacions de relleu al llarg de les vies sensitives o motores, nuclis sensitius o motors associats als nervis cranials connectats amb el bulb raquidi o nuclis associats al control autònom de les activitats viscerales.

## 2.10. NERVIS CRANIALS

Els nervis cranials són components del sistema nerviós perifèric que connecten amb l'encèfal en lloc de amb la medul·la espinal. En la superfície ventrolateral de l'encèfal poden trobar-se dotze parells de nervis cranials (Fig 14), cada un dels quals té un nom que es relaciona amb el seu aspecte o funció. Cada nervi cranial es fixa a l'encèfal a prop dels nuclis sensitius o motors associats. Els nuclis sensitius actuen com a centres d'intercanvi i les neurones postsinàptiques transmeten la informació o bé a altres nuclis o bé als centres de processament de l'escorça cerebral o cerebel·losa. De forma similar els nuclis motors reben impulsos convergents dels centres superiors o d'altres nuclis al llarg del tronc de l'encèfal.

D'aquests dotze parells de nervis, jo només us en faré l'explicació d'un d'ells ja que és del que més tractaré en la part pràctica.

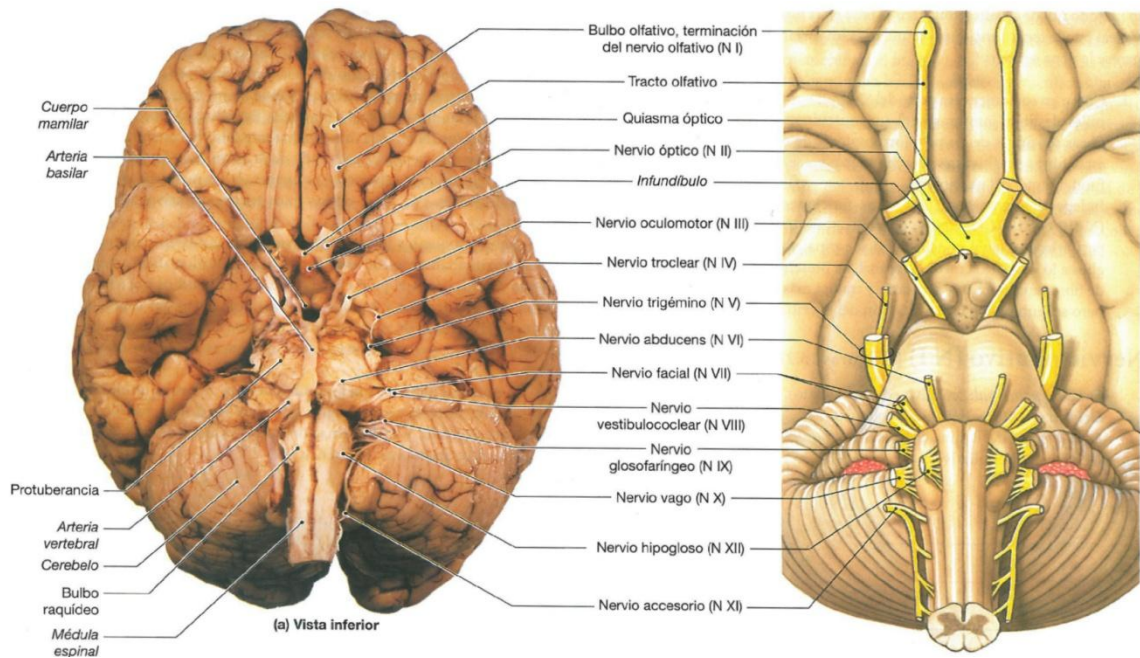


Fig 14. Origen dels nervis cranials.

## 2.10.1. Nervi òptic

**Funció principal:** sensitiu especial (visió)

**Origen:** retina de l'ull

**Passa a través de:** conducte òptic de l'esfenoides

**Destí:** diencèfal per mig del quiasme òptic

Els nervis òptics porten la informació visual des dels ganglis sensitius especials fins als ulls. Aquests nervis, contenen aproximadament 1 milió de fibres nervioses sensitives. Passen a través dels conductes òptics de l'esfenoides abans de convergir en el marge ventral i anterior del diencèfal, en el quiasme òptic. En el quiasme òptic, les fibres medials de cada nervi òptic creuen al costat oposat, de l'encèfal, mentre que les fibres laterals de cada tracte es queden en el mateix costat de l'encèfal. Els axons reorganitzats continuen cap als nuclis geniculats laterals del tàlem formant els tractes òptics.

Després de fer la sinapsis en els nuclis geniculats laterals, les fibres de projecció (radiacions òptiques) porten la informació al lòbul occipital del cervell. Aquesta disposició dóna

lloc a què cada hemisferi cerebral rebi la informació visual de la meitat lateral de la retina de l'ull d'aquell costat i de la meitat medial de la retina de l'ull del costat oposat.

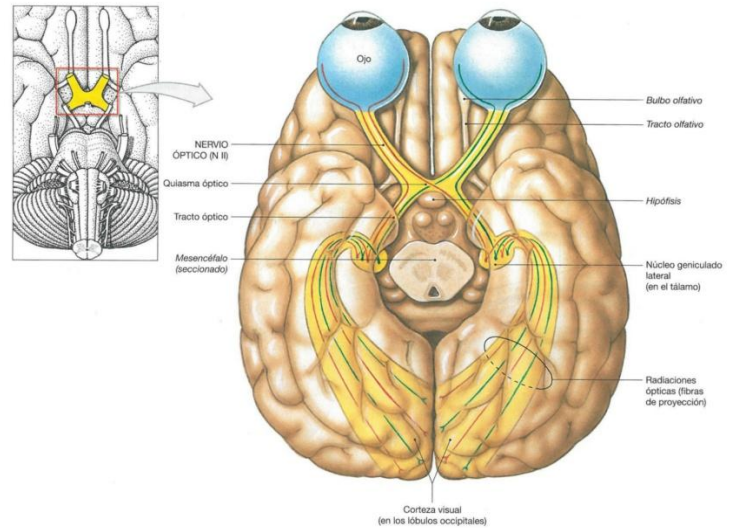


Fig 15. Nervi òptic.

### 3. VIES I FUNCIONS SUPERIORS

Es diu que “les grans ciutats mai dormen”. A Chicago, a les 3 de la matinada les botigues encara són obertes, es fan repartiments. La gent està al carrer i el tràfic es mou de manera dinàmica. El sistema nerviós central és molt més complex que qualsevol ciutat i està molt més ocupat. Existeix un flux continu d'informació entre l'encèfal, la medul·la espinal i els nervis perifèrics. En qualsevol moment donat, milions de neurones sensibles estan transmetent informació als centres de processament del sistema nerviós central, i milions de neurones motores estan controlant o ajustant les activitats dels efectors perifèrics. Aquest procés continua les 24 hores del dia, estiguem desperts o dormint. La teva ment conscient pot dormir profundament, però molts centres del tronc de l'encèfal estan actius tota la nostra vida, realitzant funcions autònomes vitals a nivell subconscient.

## 3.1. VIES MOTORES I SENSITIVES

Les vies transmeten la informació sensitiva i motora entre el sistema nerviós central, el sistema nerviós perifèric i els òrgans i sistemes perifèrics. Les vies ascendents (sensitives) i descendents (motores) contenen una cadena de tractes i nuclis associats.

### 3.1.1. Vies sensitives

Els receptors sensitius detecten els canvis en l'entorn corporal o extern i passen aquesta informació al sistema nerviós central. Aquesta informació, és anomenada sensibilitat. La resposta a l'estímul depèn d'on té lloc el processament.

Les neurones sensitives que porten la sensibilitat al sistema nerviós central s'anomenen neurones de primer ordre. Les neurones de segon ordre són aquelles del sistema nerviós central que fan sinapsis amb les del primer ordre. Aquestes sinapsen amb una nova neurona de tercer ordre en el tàlem. L'axó de la neurona de primer ordre o segon ordre creua al costat oposat del sistema nerviós central en un procés denominat decussació. Per això l'hemisferi cerebral dret rep la informació del costat esquerre del cos i el mateix passa de manera contrària amb l'altre costat.

### 3.1.2. Vies motores

Les ordres motores del sistema nerviós central són emeses en resposta a la informació del sistema sensitiu. Aquestes ordres es distribueixen mitjançant el sistema nerviós somàtic als músculs estriats o mitjançant el sistema nerviós autònom als efectors visuals.

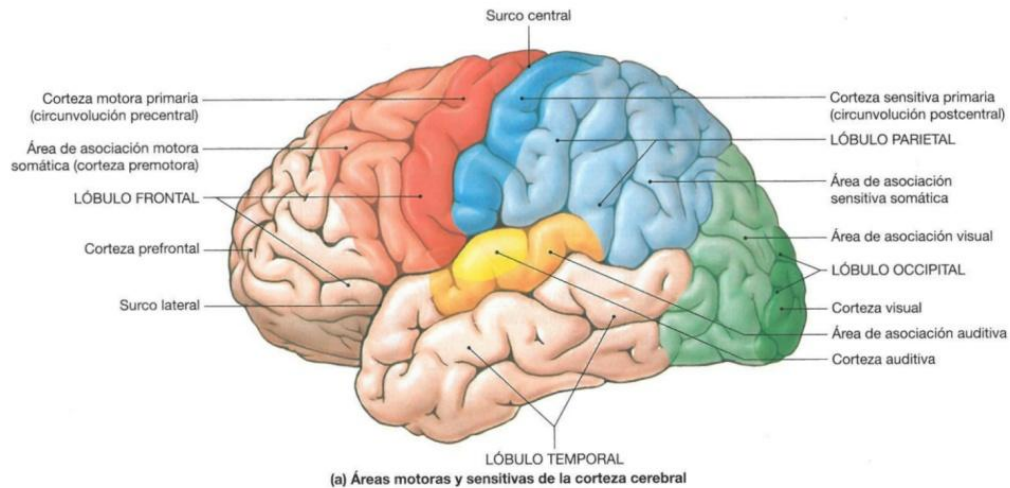


Fig 16. Àrees motores i sensibles de l'escorça cerebral.

## 3.2. FUNCIONS SUPERIORS

Les funcions superiors tenen certes característiques: són portades a terme per l'escorça cerebral; impliquen connexions complexes de fibres entre àrees de l'escorça cerebral i entre l'escorça i altres àrees de l'encèfal; impliquen un processament conscient i inconscient de la informació; i estan subjectes a modificacions i ajust amb el temps.

### 3.2.1. Regions d'integració de l'escorça cerebral

Vàries àrees corticals actuen com a centres d'integració superiors pels estímuls sensitius i respostes motores complexes.

Aquests centres inclouen:

- L'àrea interpretativa general (àrea gnòstica) rep informació de totes les àrees d'associació sensibles. Està present només en un hemisferi, generalment en l'esquerre.
- El centre de la parla (àrea de Broca) regula els patrons de la respiració i vocalització necessària per la parla normal.
- L'escorça prefrontal coordina la informació de les àrees d'associació



# Neurocirurgia i tumors cerebrals

secundàries i especials de tota l'escorça i porta a terme funcions intel·lectuals abstractes.

- Moltes àrees funcionals de l'escorça cerebral mostren un patró característic de l'organització cel·lular, com va descriure Brodman.

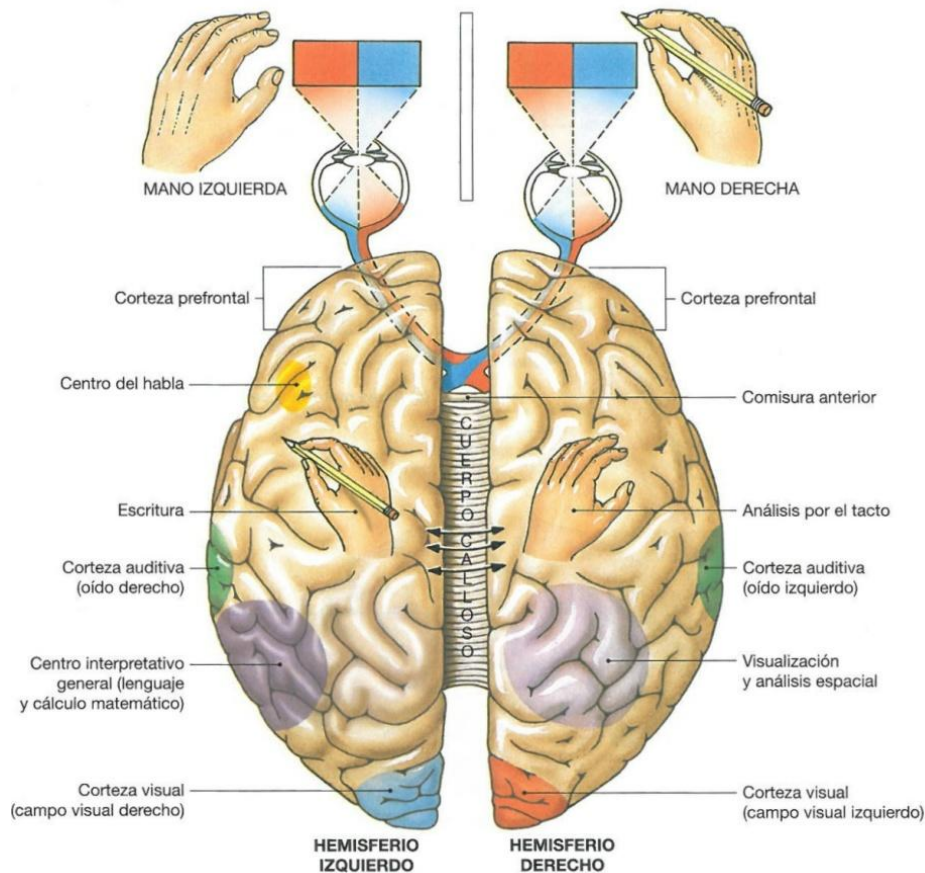


Fig 17. Diferències funcionals entre els hemisferis cerebrals dret i esquerre.

## 3.2.2. Especialització hemisfèrica

L'hemisferi esquerre generalment és l'hemisferi categòric, conté el centre interpretatiu general i de la parla i és responsable de les habilitats basades en el llenguatge. L'hemisferi dret, està relacionat amb l'anàlisi i les relacions espacials.

### **3.2.3.Memòria**

La memòria és el procés d'accedir a les porcions emmagatzemades d'informació reunida a través de l'experiència. Implica una interacció considerable entre l'escorça cerebral i altres àrees de l'encèfal. Els records a curt termini poden durar anys. La conversió d'un record a curt termini en un record a llarg termini s'anomena consolidació de la memòria. El cos amigdalí i l'hipocamp són essencials per a la consolidació de la memòria.

### **3.2.4.Nivell de consciència: el sistema activador reticular**

El nivell de consciència està determinat per les interaccions entre el tronc de l'encèfal i l'escorça cerebral. Un dels components més importants del tronc de l'encèfal és una xarxa en la informació reticular anomenada sistema activador reticular.

## **3.3. ENVELLIMENT I SISTEMA NERVIÓS**

Els canvis en el sistema nerviós relacionats amb l'edat inclouen: reducció de la mida i el pes de l'encèfal; reducció del número de neurones; disminució del flux sanguini de l'encèfal; canvis en la organització sinàptica de l'encèfal i canvis extracel·lulars en les neurones del sistema nerviós central.

## **3.4. DIVISIÓ AUTÒNOMA**

El sistema nerviós autònom regula la temperatura corporal i coordina la funció cardiovascular, respiratòria, digestiva, excretora i reproductora. Els ajusts fisiològics rutinaris dels sistemes són realitzats pel sistema nerviós autònom actuant a nivell subconscient.

## **3.4.1. Comparació del sistema nerviós somàtic i autònom**

El sistema nerviós autònom, com el sistema nerviós somàtic, té neurones aferents i eferents. Tot i així en el sistema nerviós central les vies aferents s'originen en receptors viscerals, i les vies eferents connecten amb els òrgans efectors viscerals.

A més de la diferència en la localització del receptor i l'òrgan efector, el sistema nerviós autònom difereix del sistema nerviós somàtic en la disposició de les neurones que connecten el sistema nerviós central.

## **4. SENSIBILITAT GENERAL I SENTITS ESPECIALS**

La sensibilitat general està formada per la temperatura, el dolor, el tacte, la pressió, la vibració i la propiocepció; els receptors per a aquesta sensibilitat estan distribuïts per tot l'organisme. Els receptors pels sentits especials (olfacte, gust, equilibri, audició, i visió) estan localitzats en àrees especialitzades, o òrgans dels sentits. Un receptor sensitiu és una cèl·lula especialitzada que quan s'estimula envia una sensació al sistema nerviós central.

### **4.1. RECEPTORS**

La especificitat del receptor permet que cada receptor respongui a estímuls particulars. Els receptors més senzills són terminacions nervioses lliures; l'àrea controlada per un única cèl·lula receptora és el camp receptiu.

#### **4.1.1. Interpretació de la informació sensitiva**

Els receptors tòncics sempre estan enviant senyals al sistema nerviós central; els receptors fàssics s'activen només quan canvien les condicions que controlen.

## **4.1.2. Processament central i adaptació**

L'adaptació (una reducció de la sensibilitat en presència d'un estímul constant) pot implicar canvis en la sensibilitat del receptor o una inhibició al llarg de les vies sensibles. Els receptors d'adaptació ràpida són fàssics, els receptors d'adaptació lenta són tòncics.

## **4.1.3. Limitacions sensibles**

La informació proporcionada pels nostres receptors sensitius és incompleta perquè: no tenim receptors per a tots els estímuls; els nostres receptors tenen uns límits restringits de sensibilitat i un estímul produeix un fenomen nerviós que ha de ser interpretat pel sistema nerviós central.

De tots els sentits especials jo em centraré molt més en la visió i només en el funcionament de les vies visuals, ja que és el que serà més útil per entendre el cas clínic.

## **4.2. VISIÓ**

Els éssers humans es basen en la visió més que en qualsevol altre sentit especial, i l'escorça visual és bastant més gran que les àrees corticals destinades a altres sentits especials. Els nostres receptors visuals estan continguts en estructures elaborades, els ulls, que ens permeten no només detectar la llum sinó crear imatges visuals detallades.

### **4.2.1. Vies visuals**

Cada cèl·lula tipus bastó i con, controla un camp receptiu específic. Una imatge visual deriva del processament de la informació proporcionada per tota la població de receptors. En la retina es produeix una quantitat significativa de processaments abans que la informació sigui enviada a l'encèfal, degut a les

# Neurocirurgia i tumors cerebrals

interaccions entra els diferents tipus de cèl·lules.

Els dos nervis òptics, un de cada ull, arribarà al diencèfal en el quiasme òptic. Des de aquest punt es produeix una decussació parcial: aproximadament la meitat de les fibres es dirigeixen cap al nucli geniculat lateral del mateix costat de l'encèfal, mentre que l'altre meitat es creua per a arribar al nucli geniculat lateral del costat oposat. La informació visual de la meitat esquerra de cada retina arriba al nucli geniculat lateral del costat esquerre; la informació de la meitat dreta de cada retina va al costat dret. Els nuclis geniculats laterals actuen com a centres reflexes del tronc de l'encèfal així com a l'escorça cerebral. Els reflexes que controlen el moviment ocular desencadenen per la informació que salta els nuclis geniculats laterals per a fer sinapsis en els fol·licles superiors.

El creuament parcial que té lloc al quiasme assegura que l'escorça visual rebi un “retrat robot” de tot el camp visual.

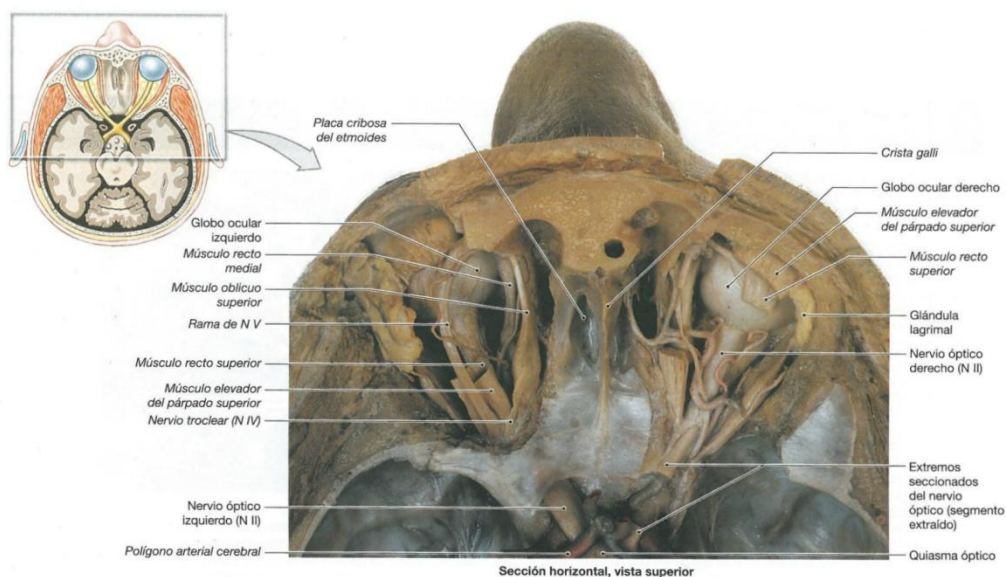


Fig 18. Anatomía de les vies visuals.

## 4.2.2. Tronc de l'encèfal i processament visual

Molts centres del tronc de l'encèfal reben informació visual, o bé dels nuclis geniculats laterals o bé a través de col·laterals des dels tractes òptics. Mitjançant sinapsis s'envien les ordres motors que controlen els moviments subconscients dels ulls, el cap o el coll en resposta als estímuls visuals.

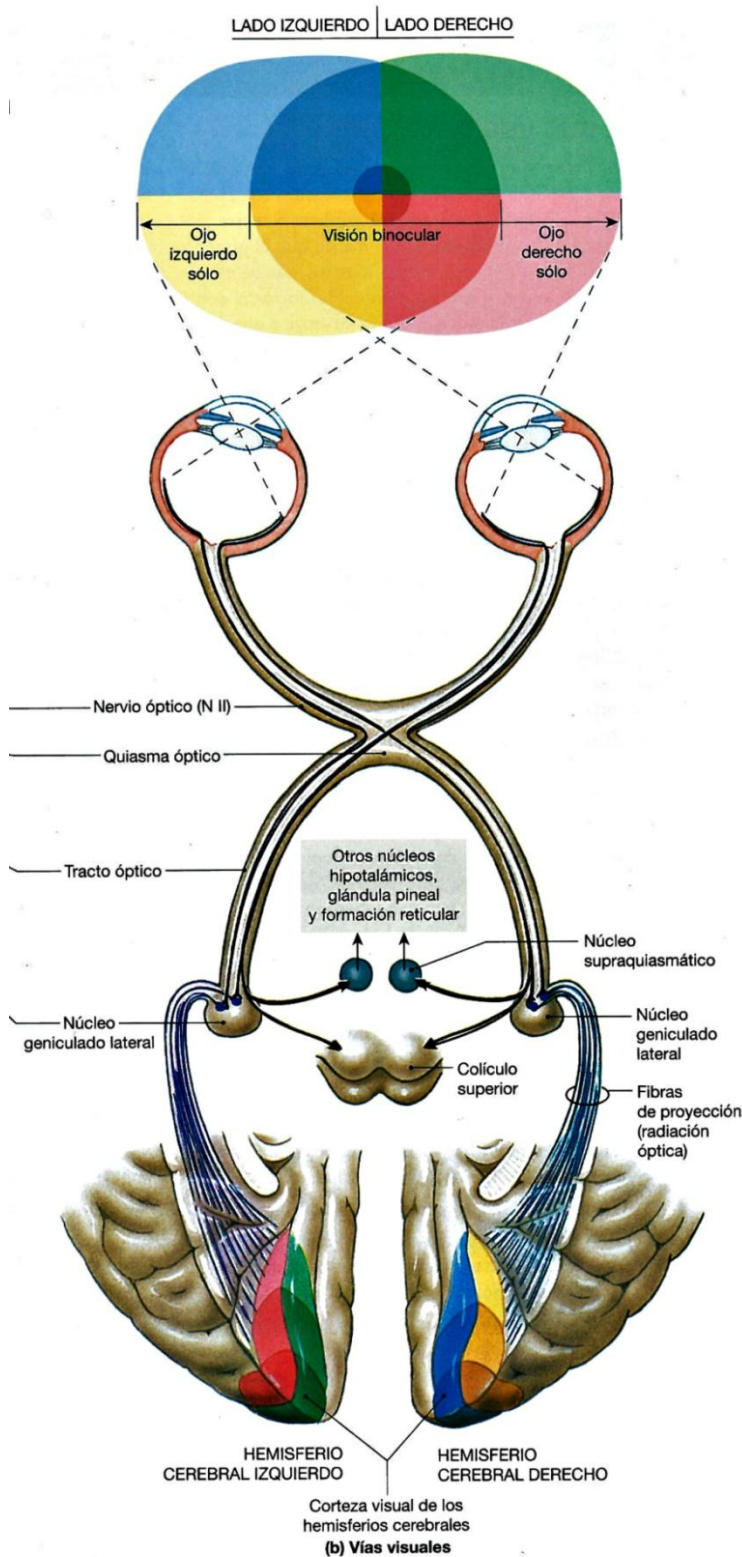


Fig 19. En el quiasme òptic es produeix un encreuament parcial de les fibres nervioses. Com a conseqüència cada hemisferi rep informació visual de la meitat lateral de la retina de l'ull oposat. Les àrees d'associació visual integren aquesta informació per a desenvolupar un retrat robot de tot el camp visual.

## 5. TUMORS

En general, els tumors apareixen quan les cèl·lules es divideixen i es multipliquen excessivament en el cos. Normalment, la divisió i el creixement de les cèl·lules està controlada de manera estricta. Es creen noves cèl·lules per a substituir les velles o per a dur a terme noves funcions. Les cèl·lules danyades o no necessàries moren per a donar pas a les cèl·lules sanes. Si s'altera aquest equilibri de divisió i mort cel·lular, hi ha la possibilitat de formació d'un tumor. Quan un tumor és maligne té una capacitat d'invasió o d'infiltració, i metàstasi a lloc més apartats del propi tumor primari, sent aquest un càncer de metàstasi.

### 5.1. TUMOR MALIGNNE

Els tumors malignes són cancerosos. Les cèl·lules canceroses poden separar-se del tumor maligne i entrar al sistema limfàtic o al flux sanguini, que és la manera en què el càncer arriba a altres parts del cos. L'aspecte característic del càncer és la capacitat de la cèl·lula de créixer ràpidament, de manera descontrolada i independent del teixit on va començar. La propagació del càncer a altres llocs o òrgans del cos mitjançant el flux sanguini és el que s'anomena metàstasi.

### 5.2. TUMOR BENIGNE

Un tumor benigne és una neoplàsia que no posseeix la malignitat dels tumors cancerosos, això implica que no envaeix teixits adjacents ni creix de manera desproporcionada ni agressiva, i tampoc fa metàstasi a òrgans o a teixits distants. Les cèl·lules de tumors benignes romanen juntes i sovint són rodejades per una membrana de contenció o càpsula. Els tumors benignes generalment no suposen una amenaça per a la vida.

### 5.3. TUMORS CEREBRALS

El tumor cerebral es defineix habitualment com tot aquell procés expansiu nou format que té origen en alguna de les estructures que conté la cavitat cranial com el parènquima encefàlic, les meninges, els vasos sanguinis, els nervis cranials, les glàndules, els ossos..etc. Dit d'altre manera, es tracta d'una massa anormal de nova aparició que creix i que té origen en les estructures mencionades anteriorment.

Es pot deduir que un tumor pot causar danys cerebrals de dues maneres: envaint teixits veïns (tumor maligne) o pressionant altres àrees del cervell degut al seu propi creixement, el qual serà aquest últim cas el que veurem més endavant.

Aquests tumors primaris al produir aquesta compressió d'estructures nervioses de forma progressiva, amb la consegüent lesió d'aquestes requereixen per al seu tractament de biòpsia, extirpació quirúrgica, i/o tractament radioterapèutic i/o quimioterapèutic complementari. Considerarem un tumor intraxial quan es troba dins del cervell o de la medul·la i extraxial quan es trobi fora d'aquestes estructures. Generalment podem diferenciar varis tipus de tumors cerebrals segons l'estructura que afecten:

- Tumors que afecten a les neurones
- Tumors que afecten les cèl·lules glials
- Tumors que afecten a les meninges
- Tumors que afecten a les cèl·lules vasculars
- Tumors indiferenciats



Dels tumors que he classificat anteriorment m'endinsaré molt més en el meningioma.

### **5.3.1. Meningioma**

Dels tipus de tumors destacats anteriorment ens centrarem sobretot en els que afecten les meninges.

S'originen a partir de cèl·lules aracnoïdals en les meninges (Fig 7.). És un dels tumors cerebrals més freqüents en l'adult, particularment en la tercera edat, tot i que pot donar-se en nens, sent més freqüent en la dona.

Aquest tumor és una lesió extracerebral, estant els seus símptomes relacionats amb la localització, per aspectes irritable i/o compressiu. En general, són tumors de creixement molt lent, pel qual és freqüent trobar-los amb volums grans, on el cervell s'ha anat adaptant al creixement de la massa. La seva resolució és generalment quirúrgica, amb un baix percentatge de recidiva, estant en relació el grau de resecció i el tipus histològic, ja que només el 5% dels casos corresponen a formes malignes. Tot i que això dependrà de la biòpsia post-quirúrgica, la qual ens acabarà de confirmar el tipus de tumor que tenim a davant.

Comparats a altres tumors com el de pulmó, pit o colorrectal, els tumors cerebrals són poc freqüents, però tot i així encara són causa de mort. Gràcies a la millora dels mètodes que utilitzem avui dia, i a la potenciació d'un millor diagnòstic i de noves tecnologies ha disminuït el nombre de defuncions.

Segons el càlcul del número de casos nous i defuncions per tumors cerebrals i altres del sistema nerviós en els Estats Units al 2012 constitueix 22910 casos nous i 13700 defuncions. Els tumors cerebrals representen entre el 85% i el 90% de tots els tumors primaris del

sistema nerviós central. A escala mundial, es diagnostiquen aproximadament 238000 casos nous amb un càlcul de 175000 defuncions. En general el que si que demostra l'estudi és que la incidència és més alta en els individus de rassa blanca que en els de rassa negra i la mortalitat és més gran entre homes, en comparació a les dones.

### 5.3.2. Síntomes

Els símptomes dels tumors intracranials apareixen quan el teixit cerebral ha sigut destruït o quan augmenta la pressió en el cervell. Veurem que això pot passar tant en el tumors malignes com en benignes. Els símptomes generals comencen per les alteracions d'algunes funcions mentals, sobretot en l'alentiment i l'apatia, cefalea, vòmits, nàusees, inestabilitat, crisis epilèptiques generalitzades i edema de papil·la (inflor del nervi ocular a causa de la pressió al cervell) la majoria d'aquests casos estan causats per la presència d'hipertensió intracranial. Existeixen símptomes més greus que produeix el propi creixement del tumor i depenen de la localització de la lesió. Les més comunes són:

- Parèsies (paràlisis transitòries o incompletes)
- Crisis motores parcials
- Afàsies (problemes per utilitzar el llenguatge)
- Apràxies (problemes per a realitzar certes seqüències de moviments, per exemple, cordar-se un botó)
- Agnòsies (la persona pot percebre els objectes però no associar-los amb el paper que habitualment duen a terme)
- Alteracions campimètriques (de la visió)

### 6. DIAGNÒSTIC

Després de percebre tals símptomes en un pacient el primer que es fa és fer-li les proves adequades per a assegurar que no sigui res lleu, ja que les conseqüències serien molt pitjors de no ser així. I per fer-ho utilitzarem les proves d'imatge. Tals com la Ressonància magnètica, una Tomografia axial computada (terme que ja no s'utilitza ja que avui dia es pot utilitzar per obtenir imatges en tots els plans, actualment s'anomena TC) o una biòpsia. Aquestes són les proves més emprades, tot i que també se'n fan servir d'altres, per exemple el Fons d'ull.

Per a això es duu a terme una exploració neurològica abans, indispensable per al diagnòstic sindròmic i topogràfic, comparant sempre ambdós costats, i sempre amb la mateixa rutina; és a dir: funcions corticals, parells cranials, sistema motor, sensibilitat, reflexes, coordinació, estàtica i la marxa.

Amb les funcions corticals valorarem el nivell de consciència, on es sol utilitzar l'escala de Glasgow (Annex 3), l'estat mental (orientat, confús o amb deteriorament cognitiu), i el llenguatge.

Es fa una valoració dels 12 parells cranials, centrant-nos més en l'oftàlmic, del qual es fa una valoració de l'agudesesa visual del pacient, la campimetria, i finalment amb un fons d'ull si es creu adient.

Del sistema motor valorem el to, la força i els moviments anormals. També mesurem la sensibilitat, essent superficial o profunda. Els reflexos, en forma osteotendinosos o bé cutanis. La coordinació amb moviments alternats, la prova del dit – dit...etc. L'estàtica amb simples proves com mantenir-se dret amb els ulls tancats i els dos braços alçats...etc.

Aixecar-se des de la posició assegut, o caminar sobre els talons serien algunes de les proves de la marxa.

La NIHSS és l'escala més emprada per a la valoració de funcions neurològiques bàsiques en la fase de l'ictus isquèmic, però tot i així se sol utilitzar molt per al diagnòstic.

Segons la puntuació que obtindrem podem classificar la gravetat neurològica en varis grups: 0: sense dèficit; 1: dèficit mínim; 2-5: lleu; 6-15: moderat; 15-20: dèficit important; >20: greu.

## 6.1. RESSONÀNCIA MAGNÈTICA

La ressonància magnètica (RM) és una prova de diagnòstic segura, precisa i no invasiva que permet detectar i diagnosticar malalties. Funciona mitjançant l'emissió d'ones de radiofreqüència des de les diferents parts del cos, després de ser exposades a un poderós camp magnètic. Les senyals que s'emeten s'analitzen i es tradueixen en imatges de molt alta qualitat. La ressonància magnètica és un dels millors mètodes per a diferenciar les estructures del cos i així poder detectar a temps alguna malaltia i, com que no utilitza radiació, és un procediment molt segur.

Quan s'estudien els tumors dels ossos, les imatges han de ser calibrades en T1 i T2. S'obtenen les imatges calibrades en T1 amb un temps curt de repetició del impuls i un temps curt de retard del ressò, el que permet augmentar el contrast entre el tumor i els teixits adiposos. Les imatges calibrades en T2, obtingudes amb valors superiors de temps de repetició del impuls i del retard del ressò, permet obtenir el màxim contrast entre el tumor i els músculs, tendons i lligaments. La ressonància magnètica nuclear ha demostrat ser més eficaç que l'escàner (TC) per a avaluar l'extensió del tumor i per a localitzar les metàstasis. És útil per a planificar la cirurgia, ajudant a la planificació preoperatòria ja que mostra la relació del tumor amb les estructures adjacents normals.

També podem utilitzar mitjans de contrast, ja que ens proporcionaran un augment de la sensibilitat i la especificitat en la detecció de la patologia i una diferenciació de zones anatòmiques normals que puguin simular patologia. En les RM les constants han de tenir propietats magnètiques, és a dir, que modifiquin les senyals de ressonància de les estructures que les rodegen al ser sotmeses als

fenòmens de camps magnètics. Aquestes senyals poden ser per augment o per defecte. Els contrastes utilitzats habitualment són els paramagnètics, i poden ser administrats per dues vies: per via oral, es sol utilitzar per omplir el tub digestiu tot i que ja està en desús; o per via intravenosa tot i que es comença a utilitzar la via limfàtica.

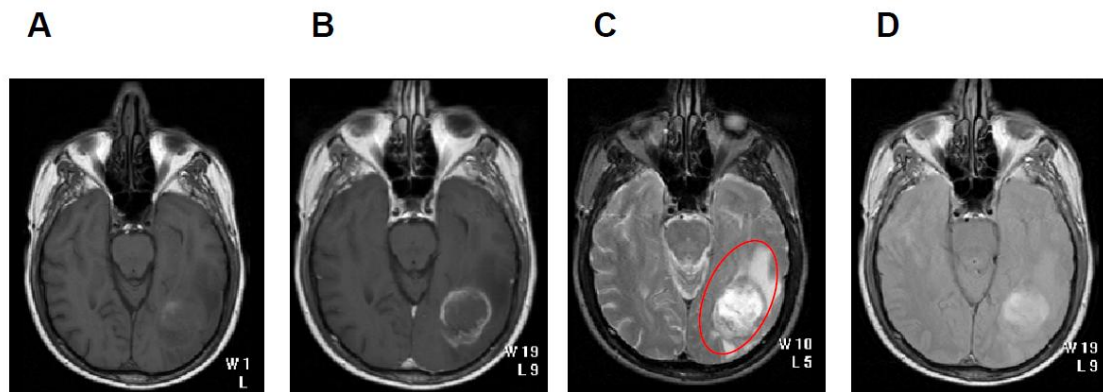
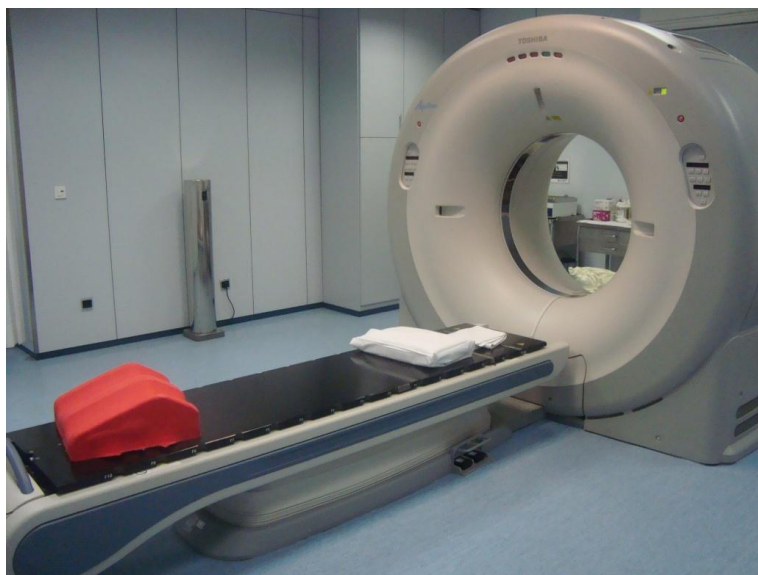

Fig 20. A) T1; B) T1 després de l'administració de contrast; C) T2; D) Densitat de protons

### 6.2. TOMOGRAFIA COMPUTADA

Una tomografia axial computada, és un procediment de diagnòstic mèdic que utilitza raigs X amb un sistema informàtic que processa les imatges i que permet obtenir imatges radiogràfiques en seccions progressives de la zona de l'organisme



estudiada, i si és necessari, imatges tridimensionals dels òrgans. De la mateixa manera també pot ser en contrast.

Fig 21. TC de l'IMOR.

## 6.3. BIOPSIA

És l'extracció o extirpació d'una petita porció de teixit per a després examinar-la al laboratori.

Existeixen diferents tipus de biòpsies:

Les percutànies, en les que s'extreu teixit utilitzant un tub buit (xeringa). Es passa varis cops a través del teixit que es vol examinar. El cirurgià utilitza l'agulla per a extreure la mostra del teixit. Les biòpsies per punció sovint es duen a terme utilitzant raigs X (generalment un TAC o una ecografia) que guien al cirurgià fins l'àrea correcta.

Una biòpsia oberta és un procediment quirúrgic en el que s'utilitza anestèsia general. Això significa que el pacient es manté relaxat (sedat) o dormit i sense sentir dolor durant el procediment, el qual es duu a terme al quiròfan de l'hospital. El cirurgià fa una incisió a l'àrea afectada i extreu el teixit.

En una biòpsia tancada, s'utilitza una incisió quirúrgica molt més petita que en la biòpsia oberta. Es fa un petita incisió de manera que es pugui introduir un instrument similar a una càmera, la qual ajuda a guiar el cirurgià al lloc apropiat per a agafar la mostra.

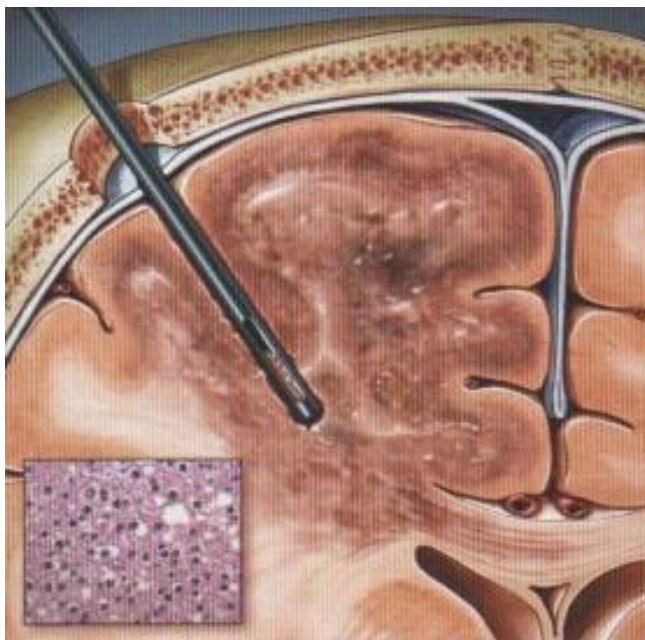


Fig 22. Biòpsia tancada.

### 6.4. FONS ULL

Es tracta d'una exploració que es realitza en medicina per a visualitzar a través de la pupil·la la porció posterior i interior de l'ull.

Existeixen diverses formes de realitzar-la. Gràcies a aquest procediment podem arribar a observar-ne les diferents estructures internes del globus ocular: la màcula, la retina i la papil·la òptica entre altres. Fins i tot és possible visualitzar directament els vasos sanguinis de la retina i detectar qualsevol anomalia que presentin.

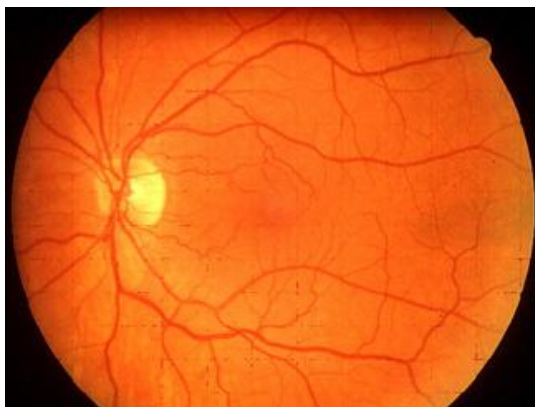


Fig 23. Prova fons d'ull

## 7. TRACTAMENT

Després de practicar al pacient les proves que es creguin adequades, per a poder assegurar l'existència de tumor, es complementen aquestes amb un estudi en extensió que solen ser de TC de tòrax i abdomen, junt amb una analítica bàsica.

Tenint ja totes les proves es pot decidir el tractament al que haurà de sotmetre's el nostre malalt, segons el diagnòstic al que s'hagi arribat.

Davant d'aquest diagnòstic i depenent molt del tipus de tumor, de les sospites que els professionals segons la seva experiència tinguin, i depenent de la mostra de la biòpsia, si ha sigut practicada, es plantejarà un tractament o un altre o fins i tot, una combinació d'ambdós.

Aquests dos tipus de tractament podrien ser per una banda la radioteràpia i la quimioteràpia i per altre banda la cirurgia. Sempre decidint el tractament en base al cas amb què ens trobem.

## 7.1. RADIOTERÀPIA

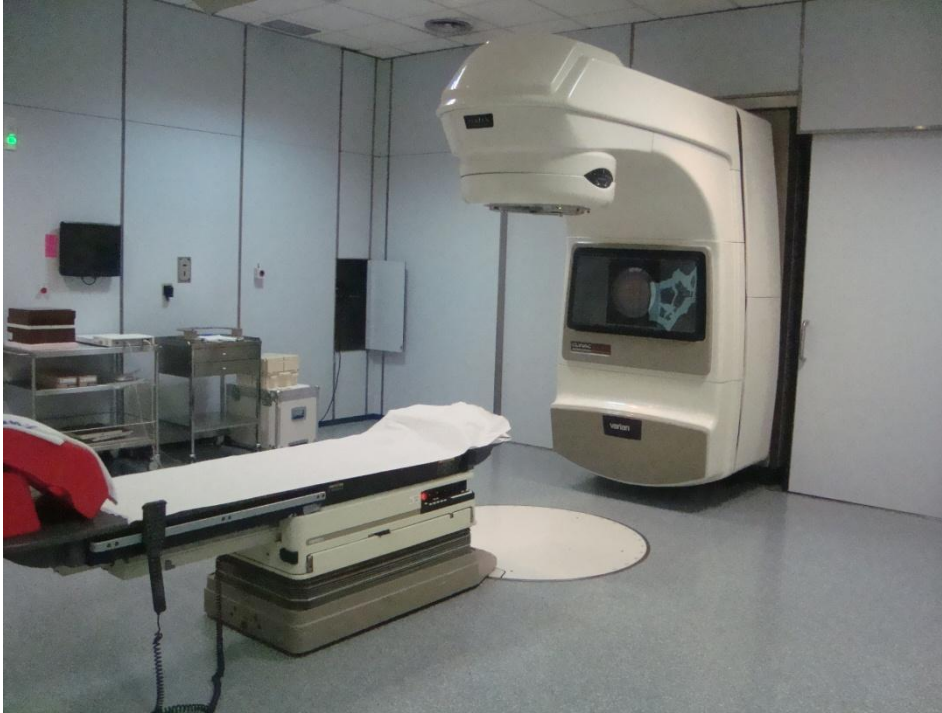

Fig 24. Màquina de raigs X de l'IMOR.

La radioteràpia utilitza raigs X d'alta potència, partícules o llavors radioactives per a destruir les cèl·lules cancerígenes. Les cèl·lules canceroses tendeixen a multiplicar-se més ràpidament que altres cèl·lules en el cos. Donat que la radiació és més perjudicial per a les cèl·lules que es reproduïxen ràpidament, la radioteràpia danya més a les cèl·lules canceroses que a les cèl·lules normals. Específicament, la radioteràpia danya l'ADN de les cèl·lules canceroses i això el que fa és impedir que creixin i es divideixin. Malgrat tot, certes cèl·lules sanes també poden resultar destruïdes en aquest procés, la qual cosa pot arribar a produir efectes secundaris.

La radioteràpia s'utilitza per a combatre molts tipus de càncer. Sovint, s'utilitza per a reduir la mida d'un tumor el màxim que es pugui abans d'una cirurgia o també es pot administrar després de la cirurgia per a prevenir la reaparició del càncer, tot i que com sempre, depèn del tumor diagnosticat, encara que hi ha vegades que això no passa.



Per a certs tipus de càncer, la radiació és l'únic tractament necessari.

També es pot utilitzar per a brindar un alleujament temporal dels símptomes o tractar càncers que no es poden extirpar amb cirurgia.

### 7.2. QUIMIOTERÀPIA

És l'ús de medicaments per a destruir bacteries, virus, fongs i cèl·lules canceroses. El terme es refereix més freqüentment als medicaments per a combatre el càncer.

Els medicaments quimioterapèutics es poden administrar per via oral o per medi d'injecció. Degut a què els medicaments viatgen a través del corrent sanguini a tot el cos, la quimioteràpia es considera un tractament sistemàtic.

La quimioteràpia es pot utilitzar per curar el càncer, per impedir que el càncer es propagui o fins i tot, alleugerar els símptomes (quan el càncer no té cura).

Segons el tipus de càncer i on es troba, la quimioteràpia es pot administrar de moltes maneres diferents, tan per via intravenosa, mitjançant pastilles, injeccions intramusculars o per injeccions al líquid cefaloraquidi. Es poden administrar diferents fàrmacs a la vegada. Els pacients poden rebre radioteràpia abans, després o mentre està rebent quimioteràpia.

Aquest tractament s'administra la majoria dels cops en cicles, els quals poden durar un dia, varis dies o una setmana o més. Però normalment hi haurà un període de descans durant el qual no s'administra cap quimioteràpia entre cada cicle. El temps d'aquest període també sol variar, entre dies o setmanes.

Quan la quimioteràpia s'administra durant un període de temps més llarg, es pot col·locar un catèter estret dins d'una vena gran a prop del cor. Aquest es col·loca durant un procediment quirúrgic menor.

Els medicaments quimioterapèutics funcionen millor en les cèl·lules que es divideixen amb freqüència per a produir noves cèl·lules, això és típic en la majoria de cèl·lules canceroses. Malgrat tot, algunes cèl·lules normals, incloent aquelles que es troben en la sang, el cabell i el revestiment del tub digestiu, també es divideixen molt ràpidament. La quimioteràpia també pot danyar o destruir aquestes cèl·lules sanes. Quan es presenta aquest dany, hi pot haver

## Neurocirurgia i tumors cerebrals

---

efectes secundaris, ja que algunes de les persones que reben quimioteràpia, són més propenses a tenir infeccions, es cansen fàcilment, sagnen massa, inclús durant activitats quotidianes, presenten malestar estomacal, vòmits i diarrea entre molts altres efectes. Aquests efectes secundaris de la quimioteràpia depenen de moltes coses, incloent el tipus de càncer i quins fàrmacs s'utilitzen. Cada pacient reacciona d'una manera diferent a aquests fàrmacs. Alguns d'aquests fàrmacs més nous que apunten millor a les cèl·lules canceroses poden causar menys danys.

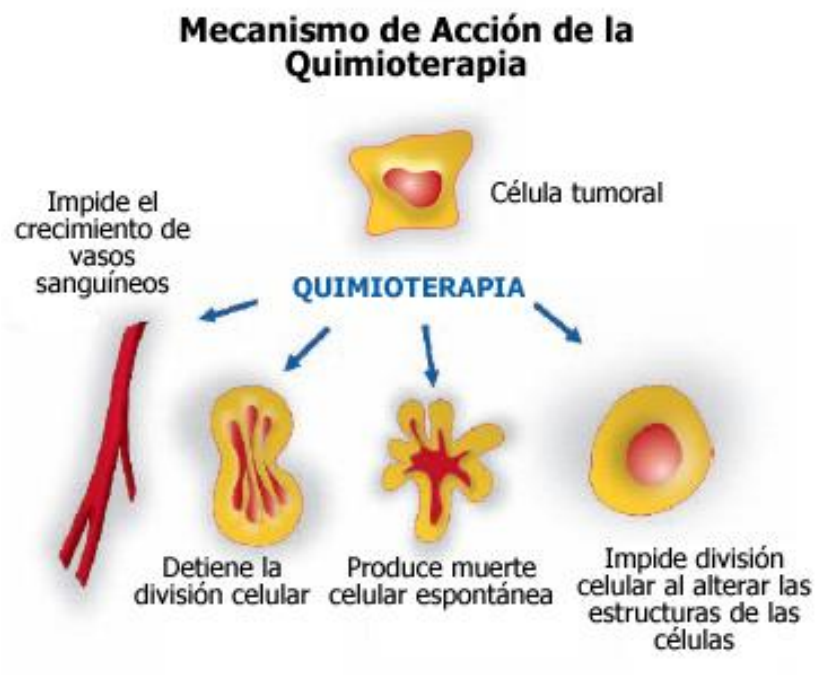


Fig 25. Efectes secundaris que produeix la quimioteràpia.

## 7.3. CIRURGIA

Si el tractament elegit és la cirurgia el primer que es fa òbviament és demanar el consentiment del pacient a través d'un consentiment informat, tot i que aquest es demana abans de la realització de qualsevol tipus de prova mèdica o intervenció, ja que els pacients tenen dret a estar informats sobre els següents aspectes:

- En què consisteix el tractament?
- Per a què serveix?
- Com es realitza?
- Quins efectes pot produir?
- Quins són els seus beneficis?
- Quins són els seus riscos?
- Existeixen altres alternatives?

### 7.3.1. Consentiment informat

Per això existeix un catàleg d formularis de consentiment informat de caràcter dinàmic, que s'actualitza de forma regular per a recollir els últims avenços científics.

Els formularis faciliten informació sobre determinades actuacions clíniques en un llenguatge fàcil de llegir i comprendre.

Aquests formularis, en cas de que el pacient no es trobi en condicions, es poden fer firmar pels familiars.

### 7.3.2. Tècniques quirúrgiques

Es podria fer una llarga llista, o fins i tot interminable de les tècniques que s'utilitzen en la cirurgia, tan d'abordatge com de les diferents posicions en les que podem col·locar el pacient, ja que tot depèn del cirurgià.

L'objectiu d'un bon abordatge o el que és considerat un bon bordatge és aquell que arriba, en aquest cas, al tumor cerebral perjudicant el menys possible les estructures cerebrals. I per arribar-hi s'ha de trobar el camí més curt ja que ens serà molt més fàcil, i òbviament hi haurà menys risc de complicacions.

Els abordatges agafen el nom de l'os cranial pel qual s'aborda. És a dir si la craneotomia es practica a l'os frontal, simplement direm que és un abordatge frontal o bifrontal, i així successivament amb tots els abordatges, tot depèn d'on estigui situat el tumor, i per on vulgui abordar el cirurgià.

Existeixen diverses posicions per a totes les especialitats quirúrgiques, per les que s'han de tenir present la fisiologia de l'individu, que pot presentar variacions tals com respiratòria i circulatòria.

- Posició Supina o decúbit dorsal
- Posició Prona o decúbit ventral
- Posició de Sims o lateral
- Posició de Fowler o sentat

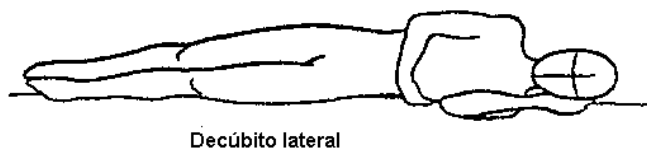



Fig 26. Posicions més bàsiques.

Aquestes posicions bàsiques tenen variacions molt precises, segons la cirurgia que es vagi a realitzar.

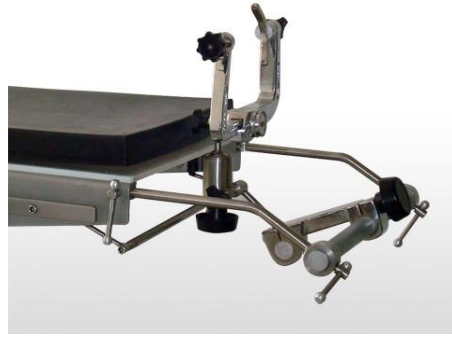La ubicació correcta del pacient quirúrgic és una més de les moltes habilitats que han de dominar les infermeres. Això s'aconsegueix amb un coneixement complet de les diferents posicions i la seva utilització segons la cirurgia que es vol realitzar, amb l'estudi dels diversos mecanismes de taula d'operacions, com el coneixement de l'anatomia involucrada en la ubicació segura del pacient i amb la pràctica constant que fan adquirir destresa, rapidesa i seguretat.

Sens dubte és aquesta una de les accions que contribuirà directament per a l'atenció adequada del pacient quirúrgic; com també crearan un ambient favorable per al millor desenvolupament de la cirurgia.

### **7.3.3. Material quirúrgic**

Realment és casi impossible actualment nomenar tot el material quirúrgic que es fa servir durant una intervenció, bàsicament perquè varia molt en cada una d'aquestes. A més, ja que cada un dels estris té petites variacions que fan que la seva utilització variï. Tot i així podem nomenar els més utilitzats, com per exemple en el cas de les craniotomies o craniectomies, ja siguin de qualsevol part del crani, utilitzem molt el capçal de Mayfield, un sistema de subjecció cranial, que fa que la cirurgia de tipus cerebral sigui molt més fàcil i còmode. Un altre instrument indispensable per a les intervencions de microcirurgia és el microscopi quirúrgic amb el que es volen aconseguir dos objectius; un camp operatori òptimament il·luminat, i la magnificació necessària dels elements anatòmics i patològics, la qual cosa permet al cirurgià una millor visibilitat i una manipulació precisa de tals estructures amb menys possibilitats de lesionar-les.

Fig 27. Capçal de Mayfield.



El coagulador bipolar és un important element de microcirurgia per la seva precisió i seguretat, pel fet que amb ell es cauteritza només el teixit que es troba entre les dues puntes de la pinça a diferència del coagulador Monopolar amb el qual compromet el teixit adjacent sotmetent als efectes lesius de la corrent elèctrica.



Fig 28. Coagulador bipolar.

El sistema de CUSA Excel proporciona la fragmentació del teixit fi i l'aspiració. El CUSA ha sigut l'aspirador quirúrgic ultrasònic principal durant més de 25 anys. La cirurgia ultrasònica diseca selectivament els teixits fins suaus que sobresurten dels teixits fins fibrosos tals com nervis i vasos sanguinis relativament infectats. Per lo tant facilita l'ablació del teixit fi indesitjat adjacent o unit a les estructures vitals.

Sent ja més una examen que material neuroquirúrgic, hi sol haver un electroencefalograma, sent aquest un examen per mesurar, l'activitat elèctrica del cervell, és a dir, les cèl·lules emeten entre elles una mena de senyals elèctriques, anomenades impulsos. Un electroencefalograma ajudar a mesurar aquesta activitat.



Fig 29. Electroencefalograma

El bisturí elèctric que és un instrument que avui talla el teixit tot cauteritzant i evitant hemorràgies.

El material hemostàtic és una de les altres coses avui en dia no pot faltar en un quiròfan, aquest tipus d'eines permeten controlar el sagnat de forma ràpida i segura, augmenten el control de les infeccions quirúrgiques gràcies al seu efecte bactericida, al ser absorbibles eviten el dipòsit de restes en l'organisme i descarten que es produeixi qualsevol reacció anafilàctica. En són exemples el Tissucol, el Floseal, i l'Spongostan.

### **7.3.4. Complicacions**

Òbviament, després d'una cirurgia qualsevol sen`s poden presentar certes complicacions, ja siguin lleus o greus, per qualsevol tipus de motiu, tan pot ser per causes conegudes o idiopàtiques. El cas és que poden sorgir complicacions secundàries a la cirurgia com hemorràgies internes, ictus, dèficits transitoris, hematomes, infeccions, epilèpsies, i per suposat la mort.

### 8. PART PRÀCTICA

#### 8.1. SEGUIMENT D'UN CAS NEUROQUIRÚRGIC

En el meu cas, tal com he comentat en la introducció, he realitzat part de la part pràctica a l'Hospital Josep Trueta de Girona. Durant aquesta estada vaig tenir la oportunitat de veure diferents casos neuroquirúrgics. Un d'ells és el que presentaré tot seguit.

Es tracta d'un home de 59 anys que consulta a oftalmologia per la disminució progressiva de l'agudesia visual i la visualització d'una ombra a l'ull esquerre. Es realitza una prova de fons d'ull que ens mostra una atròfia de papil·la que sembla que ha descartat qualsevol relació secundària al glaucoma que pateix com a antecedent; junt amb hipertrigliceridèmia, una hipertensió sense tractament, sense al·lèrgies medicamentoses conegudes, sent ex-fumador des de fa 25 anys, una diabetis insípida pituïtària i amb antecedents quirúrgics d'una artroscòpia d'espalla dreta.

Sempre es tenen molt en compte els antecedents ja que molts poden ser causats o fins i tot poden causar, en aquest cas el tumor. Tot i que aquesta vegada no tenen gaire res a veure, excepte de la diabetis, ja que es pot arribar a pensar que el meningioma exerceix una possible pressió sobre el lòbul posterior, la neurohipòfisis. I per tant pot ser la causa d'aquesta diabetis, ja que no se secreta ADH (hormona antidiürètica). Una hormona neurohipofisària present en la majoria dels mamífers, incloent als humans. Aquesta hormona peptídica, que controla la reabsorció de molècules d'aigua mitjançant la concentració d'orina i la reducció del seu volum, és alliberada principalment en resposta a canvis d'osmolaritat o en el volum sanguini incrementant la resistència vascular i a la vegada la pressió arterial. En trobar aquest tipus de diabetis, tot relacionant-t'ho amb la localització del tumor, proper a la hipòfisis, ens porta a pensar que pot ser un antecedent causat pel meningioma.



## Neurocirurgia i tumors cerebrals

Seguidament es procedeix a practicar-li una ressonància magnètica sense contrast el 18 d'Abril de 2012 i una altre amb contrast el 2 de Maig, en les que trobem una tumoració suprasel·lar, independent de la hipòfisis, que està rebutjada i comprimida al marge superior de la sella turca. Es tracta d'una lesió extraxial que podria tenir origen al tuberculum sellae i que està hipointensa per T1 i T2 i presenta un intens realçament a la perifèria, essent de mides aproximades de 2,7x1,8x3cm. La lesió està en íntim contacte amb ambdues artèries caròtides internes en el segment supraclinoïdeo, i que estan englobades pel tumor en el seu origen. S'aprecia una important compressió del quiasme òptic. No s'observen signes de sagnat intracranial ni evidències de col·leccions extraxials. En conclusió, el que ens mostra aquesta prova d'imatge és que sí que existeix una tumoració que és el que realment es pensava.

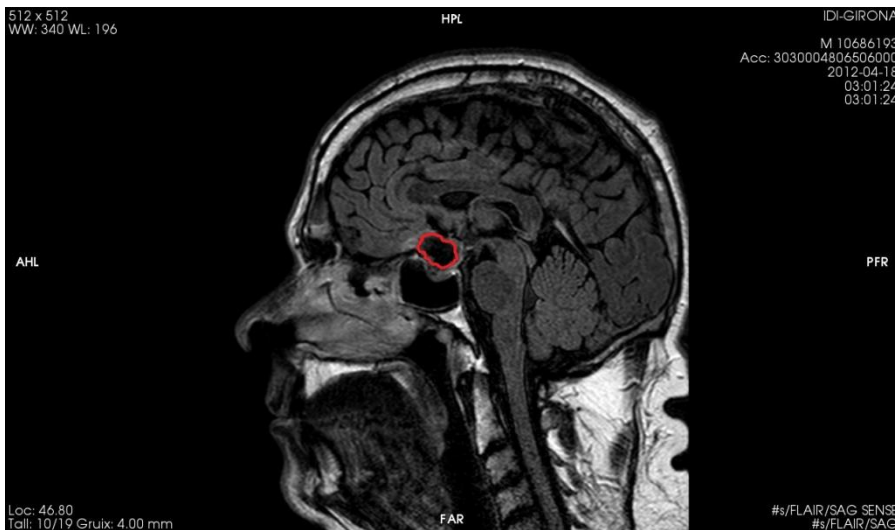


Fig 30. RM del 18 d'abril de 2012.

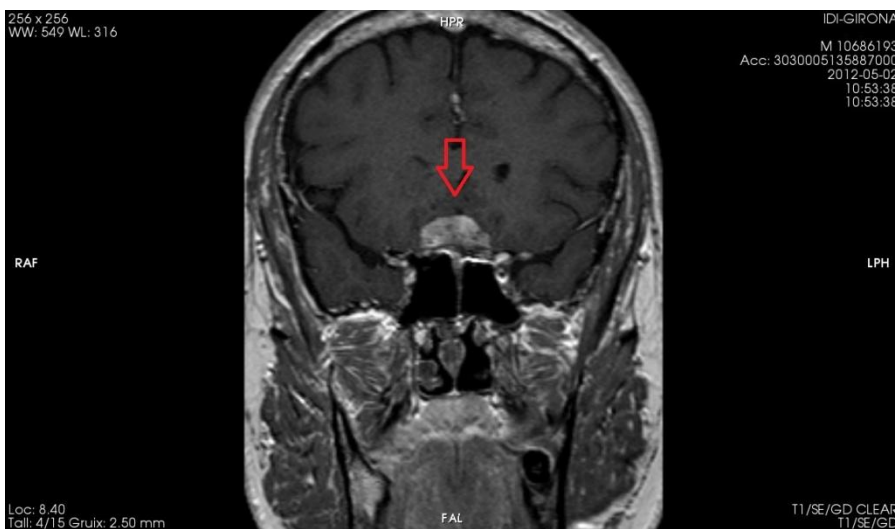

Fig 31. RM del 2 de maig de 2012.

## Neurocirurgia i tumors cerebrals

---

Com a prova complementària es realitza una TC el 26 de Juny, en la qual es confirma el que s'ha vist anteriorment, existeix una lesió suprasel·lar altament calcificada. La resta de les estructures intracranials no mostren alteracions rellevants. El parènquima cerebral i cerebel·lós no mostra alteracions densitomètriques significatives. El sistema ventricular mostra una morfologia i mida normal en relació a l'edat del pacient. Les estructures de la línia mitja estan centrades. Extraiem com a conclusió que la lesió podria correspondre a un possible meningioma.

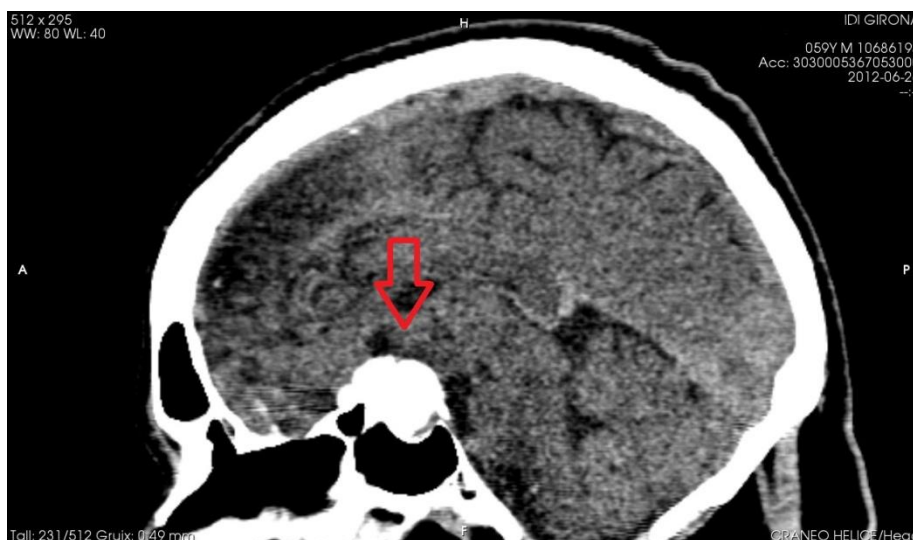


Fig 32. TC cranial del 26 de juny de 2012.

Després d'aquestes proves, es decideix realitzar una intervenció quirúrgica de forma programada per al 5 de Juliol.

I així va ser, es procedeix el dia acordat a la descompressió, exploració, trepanació, i craniotomia, per a la excisió de la lesió o del teixit de meninges cerebrals. Junt amb la decorticació, resecció i a la denudació de la membrana subdural.

El diagnòstic és un meningioma tubercullosellar de grau 4 de Cushing. Es col·loca al pacient en decúbit supí i amb capçal de Mayfield, amb el cap mirant al capdavant i estès. Se li practica una craniotomia bifrontal àmplia, i s'obren els sinus frontals que són prominents tot ressecant la mucosa del sinus

frontal. S'obra la duramàter en doble U amb base a si sagital. S'obre la falç cerebral i es col·loca el microscopi quirúrgic. Es retrau el lòbul frontal esquerre posteriorment, es veuen ambdós nervis olfactoris. A nivell de l' esfenoides, lateralment al clinoides esquerre apunta en base una tumoració en contacte amb les meninges basals. Es localitza el nervi òptic esquerre que està vermellós, empès cap enrere per una tumoració que la rodeja. Aquesta està localitzada entre nervi òptic esquerre i el nervi òptic dret (aquest més blanquinós i de millor aspecte que l'esquerre). Estira els dos òptics i rebutja cap enrere i cap a dalt a un quiasme òptic molt estirat, i s'introdueix en la sella turca. Excepte les porcions marginals d'aspecte grumollós, la resta del tumor (> del 80 %) està calcificat.

Es precisa del CUSA ultrasònic per aspirar-lo, s'aspira bé deixant completament lliures els dos nervis òptics i el quiasme. Després de ressecar la porció intrasel·lar, es veu molt bé el tall hipofisari íntegre, tot i que vermellosa i també aplanada sobre la duramàter del sostre sel·lar. Es veuen bé ambdós artèries caròtides supraclinoïdals. Tot i que es localitza un punt sagnant arterial provinent d'una artèria al costat esquerre que es coagula bé.

La resecció del tumor és total, llevat del punt sagnant, la resta del procediment transcorre sense incidències. Es tanca la duramàter hermètica amb plàstia de duramàter i periosti i es torna a fixar l'os.

Finalitzada l' intervenció, el cirurgià dóna unes instruccions postoperatòries:

- proporcionar una cobertura antibiòtica
- despertar al llarg de la tarda si hi ha estabilitat hemodinàmica i neurològica
- realitzar una TC urgent si no hi ha aquesta estabilitat, per a descartar un hematoma agut del llit quirúrgic.
- control de la diüresis per a descartar qualsevol error de la funció hipofisària.

### 8.1.1. Seguiment postquirúrgic

**7/07/2012**

Pacient hemodinàmicament estable amb tendència a la hipertensió arterial. Tolera la dieta oral i presenta agitació durant la nit. Neurològicament està conscient i orientat. Presenta reflexes oculomotors absents, i pupiles mitges no reactivas. La ferida té bon aspecte, i no existeixen fugues del líquid cefaloraquídi. Se li practica una bioquímica urgent per la osmolaritat d'orina. Segueix amb control de la diüresis.

**8/07/2012 (00:44)**

Presenta hipotensió, taquicàrdia i febrícula. Una diüresis alta, 6000ml en 24 hores, ja que des del punt de vista quantitatiu, es parla de flux d'orina normal el comprès entre 800ml i 1500ml al dia, depenent de la quantitat de líquid que s'absorbeixi. Se li pauta ¼ d'ampolla de Minurin cada 24 hores. Es demana una analítica urgent per l'endemà.

**8/07/2012 (09:35)**

La diüresis del torn de nit ha anat disminuït fins a 1900ml.

**8/07/2012 (13:22)**

La diüresis ha disminuït, té tendència a la somnolència, que podem associar als medicaments, però respon a ordres, no presenta signes de deshidratació.

**8/07/2012 (21:25)**

Es nota una millora significativa del ionograma amb control de la diüresis, en 16 hores 400ml. Es proposa com a pla parar la dosis de Minurin de la nit. Es programa per l'endemà una nova analítica i seguir amb el control de la diüresis.

9/07/2012

Es troba afebril, amb unes pupil·les molt poc reactives a la llum, i diu veure claredat, podria ser que passés llum, però no li molesta la llum directa i diu no veure res per cap dels 2 ulls, no hi ha presència de cefalea intensa, ni nàusees ni vòmits, i segueix tolerant la dieta oral. Mobilitza simètricament les quatre extremitats. La ferida està estable.

Segons el registre d'infermeria, presenta una diüresis de 1900ml, per tant només precisa d'una dosi de Minurin.

### CONCLUSIÓ DE LA TC DE CONTROL:

Canvis postquirúrgics secundaris a craniotomia bifrontal i resecció quasi total de la tumoració suprasel·lar. S'observen col·leccions extraxials bifrontals així com lesions hemorràgiques frontobasals bilaterals associades a un important edema amb esborrament secundari de solcs corticals adjacents i una discreta compressió ventricular.

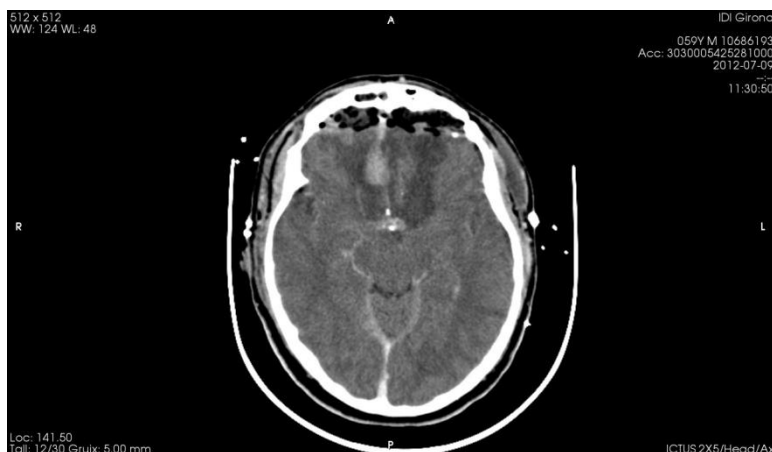


Fig 33. TC del 9 de juliol.

10/07/2012

Presenta febrícula de 37'1°C, sense canvis visuals respecte el dia anterior, una ferida amb aspecte correcte, i comença a deambular acompanyat. Es troba nerviós, agressiu i desorientat a causa de la ceguesa, i s'ha que aplicar Largactil IM per controlar-lo. No presenta cefalea, ni nàusees ni vòmits. Segueix tolerant la dieta oral, però va sondat per el control de diüresis.

Segons el registre d'infermeria, s'observa una diüresis de 4900ml, és a dir es mostra un balanç més negatiu que el dia anterior.

Es fa una interconsulta a endocrinologia per a valoració.

**11/07/2012**

El pacient es troba afebril, sense canvis visuals respecte al dia anterior, amb una ferida estable, però es troba lligat per agitació, ja que està agressiu i desorientat per la ceguesa se li ha d'aplicar Largactil IM de nou, per controlar-lo.

Sense altres canvis importants.

**12/07/2012 (11:50)**

Afebril, i amb la pujada de dosis de Quetiapina està més tranquil. La visió segueix igual d'afectada que en dies previs. Deambula acompanyat. Se li manté la sonda per control de diüresis. Responent a interconsulta l'endocrí passarà més tard per ajustar la pauta.

Es redueixen les dosis de Quetiapina.

**12/07/2012 (17:53)**

Avisa infermeria a guàrdia localitzable per cúmul subcutani de la ferida quirúrgica. Un cúmul subcutani fluctuant, sense fugues i de similars característiques que fa 5 hores quan s'ha passat visita al matí. El pacient no té focalitats neurològiques afegides.

**13/07/2012 (11:26)**

Neurològicament estable. Es troba amb una disminució del nivell de consciència probablement degut a la medicació. La visió segueix igual d'afectada que prèviament. L'endocrí indica que no cal restricció hídrica però que sí que cal mantenir el Minurin. S'espera la valoració del psiquiatra per ajustar el tractament.

**13/07/2012 (15:15)**

Pacient al qual aquest matí no se li ha pogut extreure sang pels anàlisis, ja que està en estat de confusió i presenta certa agressivitat i s'hi ha negat. S'hauran de reprogramar aquests anàlisis.

**14/07/2012**

Manté actitud poc col·laboradora. Vist per l'endocrí i no presenta novetats.

**15/07/2012**

Ferida quirúrgica en bones condicions sense signes de sagnat ni d'infecció. Des d'endocrinologia demanen una analítica de control urgent, ja que si el sodi està a 120 o més, s'hauria de practicar la restricció hídrica, en canvi si és menor a 120 s'hauria d'iniciar sueroteràpia hipertònica. El resultat de l'ió sodi en l'analítica és de 122mEqu/L. Es decideix practicar-li una altre analítica de control urgent.

**16/07/2012**

El pacient es troba afebril, més tranquil que en dies previs, amb la ferida estable tot i que amb un lleu cúmul discret.

Es demana una TC cerebral de control, es manté la restricció hídrica

**17/07/2012**

El pacient no es troba a l'habitació en el moment del pas de visites.

TC cranial sense i amb contrast feta el 16 de Juliol a causa del control postquirúrgic, ja que el pacient presenta desorientació i síndrome frontal. Es pretén descartar hidrocefàlies. Es compara amb l'última TC del passat dia 9.

L'examen comparatiu mostra una persistència dels canvis postquirúrgics secundaris a la craniotomia bifrontal, la persistència de les zones d'edema frontobasal bilateral. Persisteix l'efecte massa amb esborrament dels solcs corticals frontals de predomini dret i amb una mida reduïda del sistema ventricular. No s'aprecien signes d'hidrocefàlia ni desplaçaments significatius d'estructures de la línia mitja. No es pot valorar amb precisió l'existència de restes tumorals, tot i que aquest paràmetre s'ha de valorar en el pròxim estudi de RM.

En conclusió, l'examen cranial de control mostra absència de canvis significatius respecte l'estudi previ.

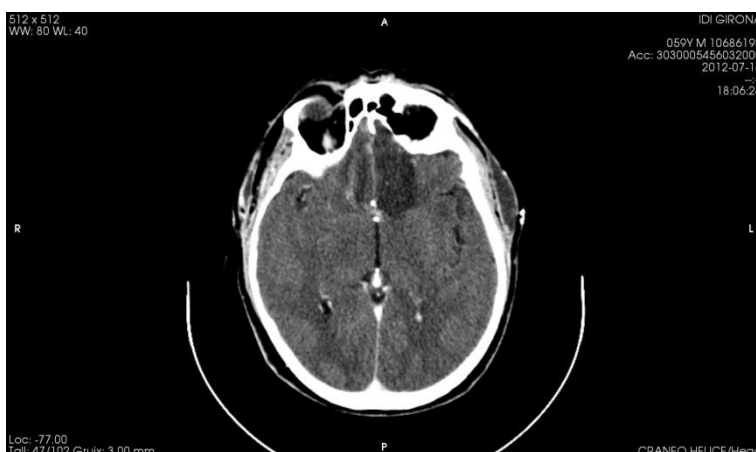

Fig 34. TC cranial del 16 de juliol.

### 18/07/2012

El pacient està neurològicament estable, amb la ceguesa severa ja coneguda, segueix tolerant la dieta oral i la deambulació, presenta una milloria de la clínica conductal, amb les constants correctes, amb un discret cúmul en la zona dreta de la ferida quirúrgica, sense signes inflamatoris ni fístula del líquid cefaloraquídi. En principi trobem que al pacient se li pot donar l'alta mèdica.

### 19/07/2012

Sense canvis al dia anterior, es sol·licita una analítica de sang i d'orina per demà.

### 20/07/2012

El pacient refereix trobar-se bé, persisteix la falta de bilateral, sense altres signes neurològics. La infermera avisa que durant el dia anterior va presentar poliúria.

Queda pendent per aquest cap de setmana el control de líquids estricte per a establir possibles causes de la poliúria.

### 21/07/2012

Avisen per presència de poliúria de la tarda (3 L). Es sol·licita una analítica de sang i d'orina i en funció dels resultats que surtin es decidirà com s'actuarà.



**22/07/2012**

El malalt es troba afebril, però està molt agitat i nerviós des de que ha tornat a orinar més, malgrat que se la practica la restricció hídrica. Es mirarà d'ajustar la medicació. La ferida està curada, i el cúmul es troba igual que dies anteriors. Roman la ceguesa binocular com els dies previs. Finalment ahir es va haver d'administrar el Minurin per diüresis de 3000cc tot i la restricció hídrica de 500cc per torn. Es demanarà analítica urgent per demà i fer interconsulta a endocrí. Es deixa el Minurin cada 12 hores.

**23/07/2012**

Avui al matí no ha precisat de Minurin per diüresis excessiva. La resta segueix com sempre.

Es demana a l'endocrí la pauta a l'alta hormonal. L'UCA ja ha acordat l'ajuda amb el pacient i la família. Si avui no s'estableix la pauta, se li donarà l'alta demà.

**24/07/2012**

S'observa un pacient estable, amb una ferida de bon aspecte, i ja ha sigut valorat per endocrinologia per ajustar el tractament a domicili. Ja es pot donar d'alta si l'analítica és correcta.

El pacient és donat d'alta, però reingressa el 31 de Juliol per una possible infecció de la ferida quirúrgica, ja que presenta cefalea i es pretén descartar complicacions postquirúrgiques.

Se li practica una TC de control amb i sense contrast en pla axial. Es compara amb la prova d'imatge prèvia del passat dia 16 de Juliol.

L'examen comparatiu mostra una persistència dels canvis postquirúrgics secundaris a la craniotomia, i de la col·lecció bifrontal. Presenta una correcta evolució de les lesions hemorràgiques bifrontals, sense altres canvis significatius.

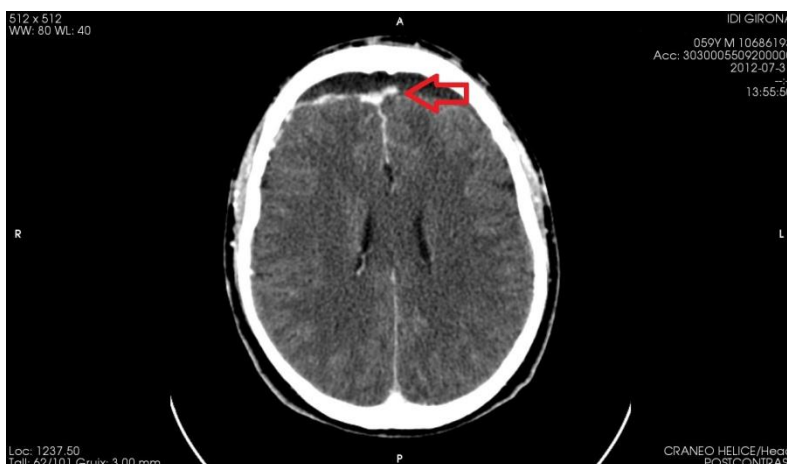


Fig 35. TC cranial del 31 de Juliol.

**01/08/2012**

Està asimptomàtic, amb la ferida quirúrgica sense cúmuls, tot i que dolorosa a la palpació en la zona del sinus frontal. Es troba afebril amb les constants correctes.

**02/08/2012 (12:34)**

S'observa una possible infecció de la ferida quirúrgica. La diabetis insípida pituïtària segueix en seguiment per endocrinologia. Persisteix la ceguera total postoperatòria.

El pacient refereix trobar-se asimptomàtic, tot i que la seva dona refereix que durant la nit s'ha trobat molt agitat. Durant el pas de visita, el pacient està tranquil, malgrat això al cap de poca estona torna a trobar-se en aquests episodis d'agitació. L'esposa refereix que amb el Risperdal es troba més nerviós.

Trobem que el pacient està sense nous signes neurològics més enllà de la ceguera total postoperatòria, i dolor a la palpació a nivell de sin frontal esquerre on es troben signes d'inflamació.

El dia d'avui es realitzarà RM cerebral per acabar de completar l'estudi de la infecció.

**02/08/2012 (16:20)**

RM cranial del dia 2 d'agost: l'objectiu és descartar l'empiema cerebral.

L'examen comparatiu mostra una restricció de la difusió, troballa que podria relacionar-se tan amb el contingut hemàtic com purulent a l'interior de la col·lecció líquida.

**03/07/2012 (17:30)**

Ja parlat el cas amb anesthesiologia, es troba adient la neteja quirúrgica. Malgrat tot no es pot operar a primera hora de la tarda degut a urgències vitals, tot i que contactaran amb la planta per qualsevol canvi. S'explica al pacient i als familiars els riscos i els beneficis de la cirurgia i signen el Consentiment informat.

**03/07/2012 (23:45)**

Per manca de possibilitats de quiròfan avui per urgències més vitals, es posposa la cirurgia a demà. S'informa al pacient i a la família. I es torna a deixar en dejú a partir de les 00:00.

**04/08/2012**

En principi es podrà operar al matí, ja que avui el pacient té més edema de les parts toves que ahir, per la resta, es troba estable.

**04/08/2012 (21:58)**

S'intervé quirúrgicament, amb inici de l'operació a les 12:45h i fi a les 17:20h, realitzant la reobertura de la incisió bicoronal prèvia. S'observa a nivell frontobasal un teixit tou del marge anterior de la craniotomia, material purulent i organitzat, en moderada quantitat. Es retira i s'envien dues primeres mostres: un frotis i un cultiu. S'eleva el crani, observant que la passada craniotomia presenta bon aspecte. Per altre banda també s'hi observa empiema epidural en moderada quantitat, cremós i grogós, també se'n pren una mostra per a cultiu. Es fa la neteja exhaustiva de l'epidural, en algun punt de dessagnament dural que es repara, s'observa el cervell en bon aspecte. S'acaben de fer els rentats adients amb Vancomicina i Betadine.

Es reomple el si amb greix abdominal mullat en Betadine, i es fa el tancament amb 3 punts subcutanis. Se li deixa un embenat semicompressiu. Sense incidències durant el procediment.

### **05/08/2012**

Puja a la planta de reanimació després de la cirurgia conscient, summament desorientat, nerviós i agitat, i s'ha de lligar ja que es vol aixecar del llit. Es nega a prendre la medicació via oral. És lògic que s'hagi desorientat, ja tenia síndrome frontal. Es modifiquen els fàrmacs.

### **06/08/2012**

El pacient es troba estable, afebril, i molt més tranquil que aquesta nit, ja que ha col·laborat a prendre's la medicació. Refereix cefalea lleu a primera hora que es calma amb analgèsia pautaada, tolera la dieta per via oral, i no té nàusees ni vòmits. No se li farà la cura fins demà.

### **06/08/2012 (07:20)**

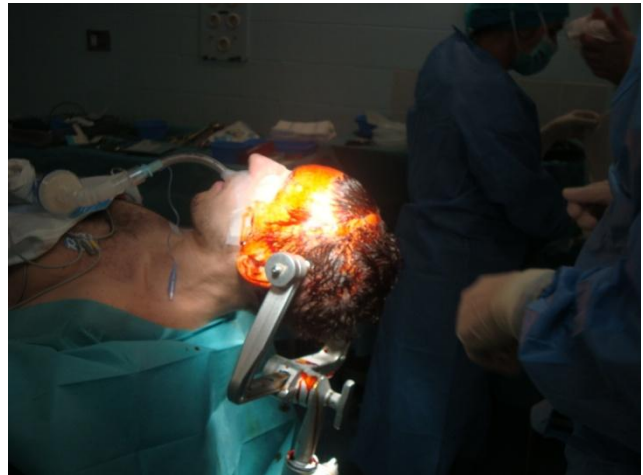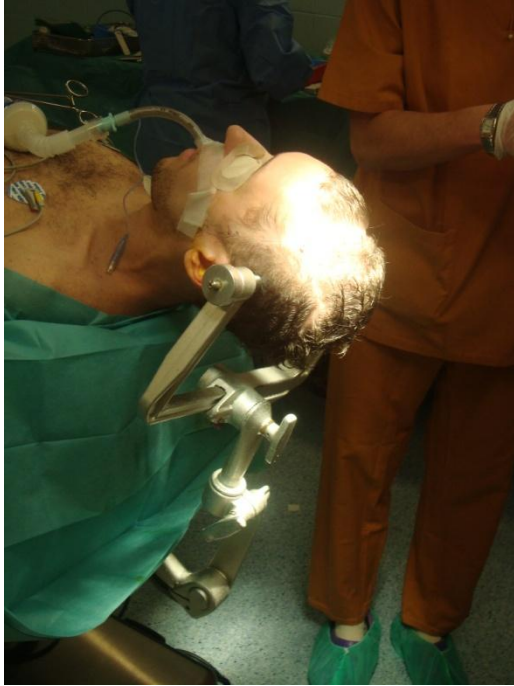A primera hora de la nit es troba molt confús però obeeix ordres i està agitat, tot i que no agressiu. De cop es desperta una mica més i refereix que no té visió a cap dels dos ulls només veu zones brillants i fosques barrejades però no distingeix res i ningú. Com a conseqüència es comença a posar cada cop més neguitós i comença un discurs unilateral i incompreensible sense obeir ordres ni contestar res intel·ligible. Apliquem medicació per a tranquil·litzar-lo però no és gens efectiva. En resum es passa tota la nit amb la mateixa actitud fins les 7h aproximadament.

Malauradament, el seguiment de la història clínica del pacient s'acaba aquí, ja que la meua estada va finalitzar.

Tot i que es pot tenir l'esperança que el pacient recuperi la vista és molt poc probable.

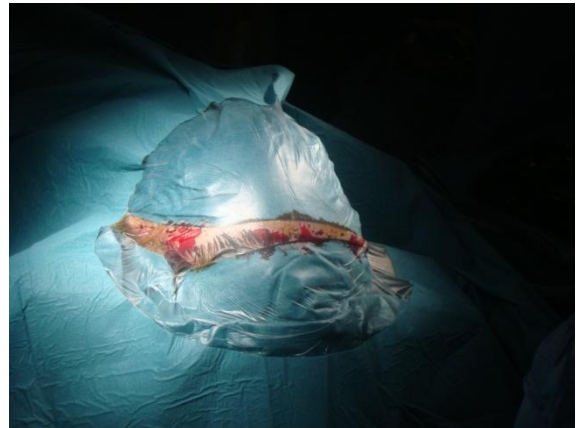
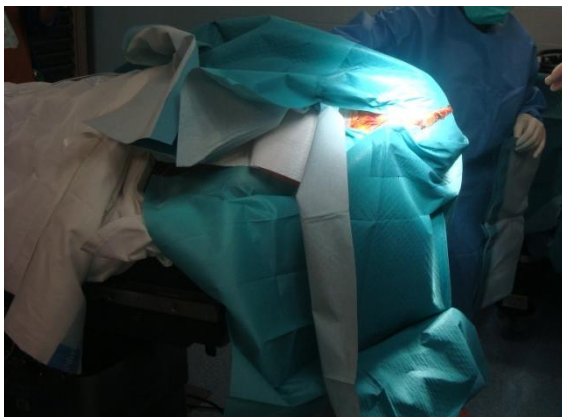
## 8.2. SEGUIMENT D'UNA CRANIOTOMIA

Vaig tenir la sort de poder assistir a un cas molt semblant al qual jo havia treballat, i per tant la intervenció era quasi la mateixa, només es diferenciava amb petits detalls que comentaré amb les imatges.



Es neteja el cap del pacient per evitar qualsevol tipus d'infecció.

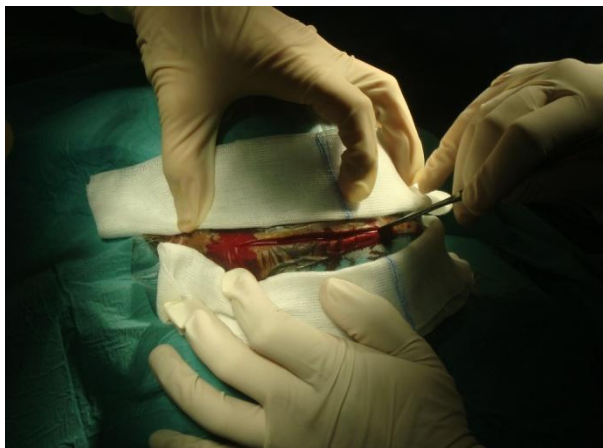
Amb el pacient anestesiàt, es col·loca el capçal de Mayfield.



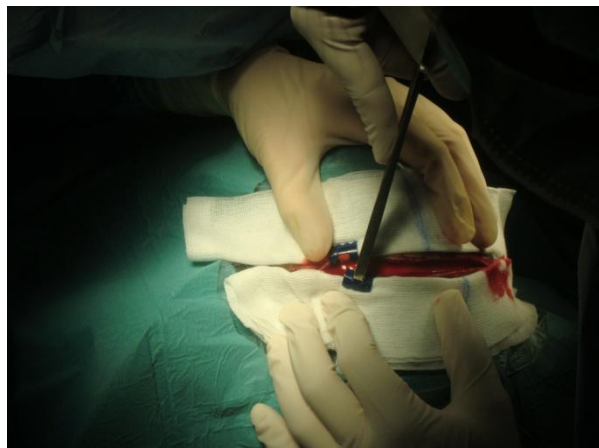Es recobreix tot el pacient.

## Neurocirurgia i tumors cerebrals

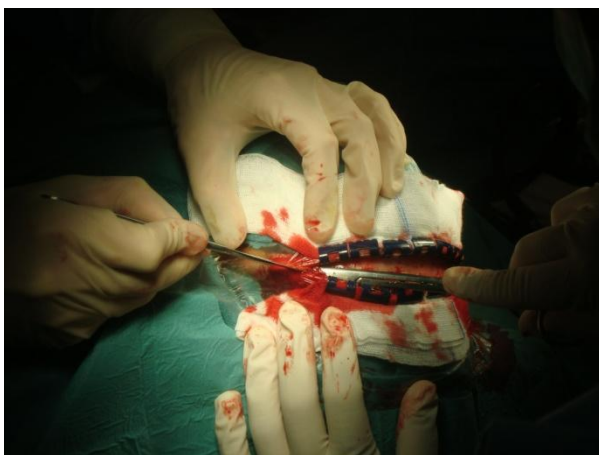
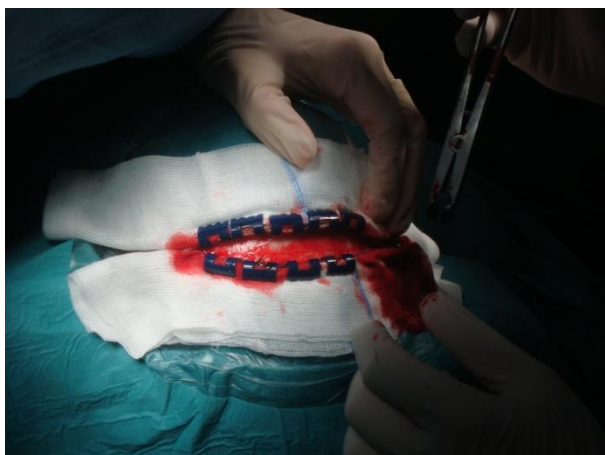
---



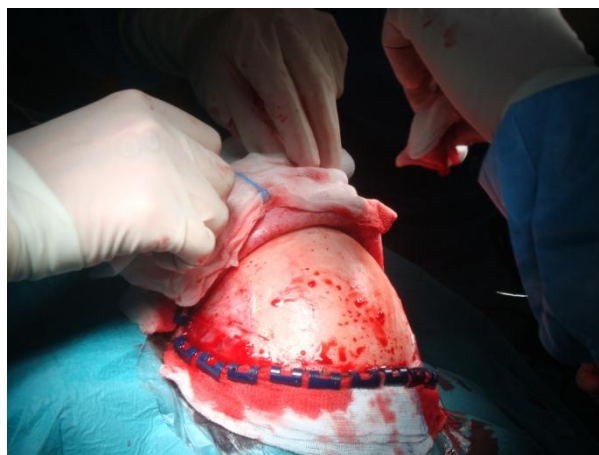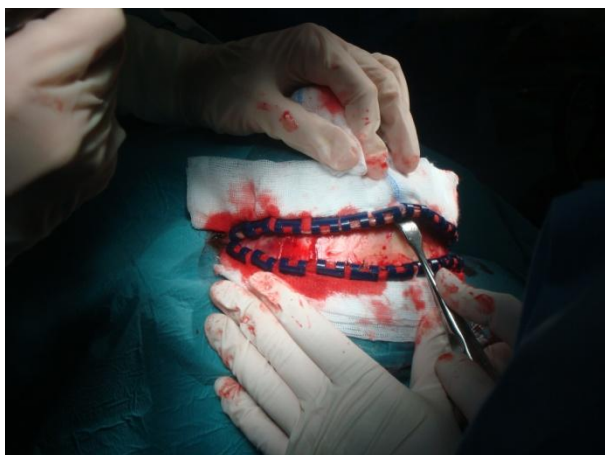
Es fa un tall al cuir cabellut, al teixit conjuntiu i al periosti cranial.



Es separen ambdues parts del teixit.

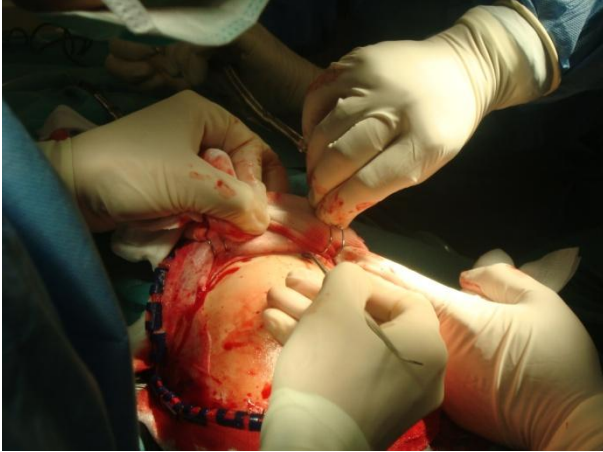

Es separa el teixit conjuntiu del crani.

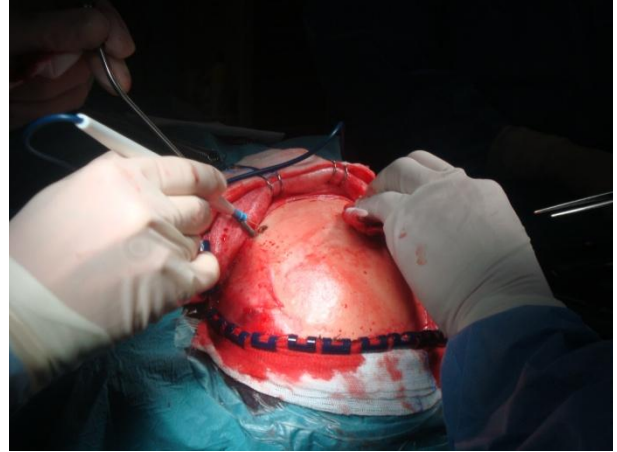


## Neurocirurgia i tumors cerebrals

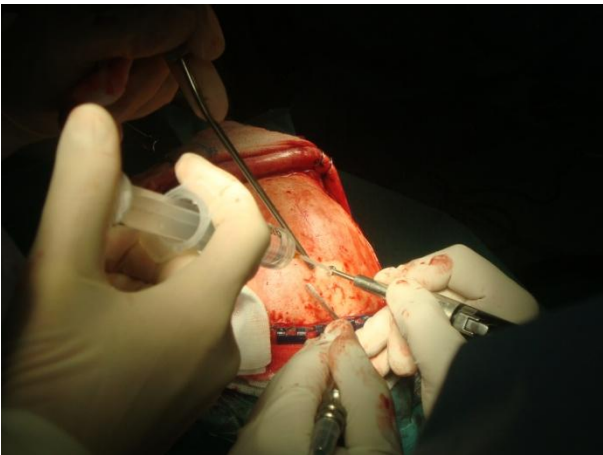
---



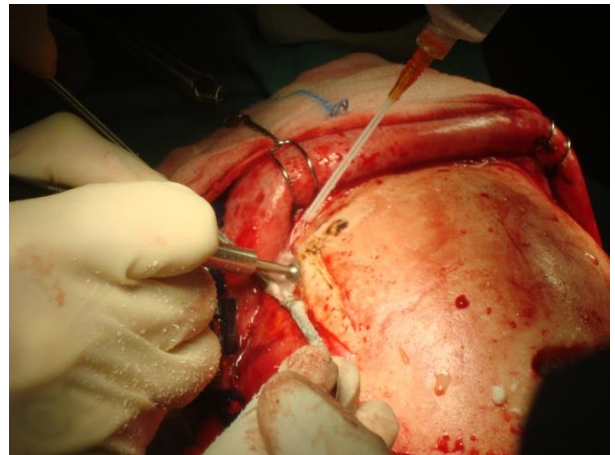
Mitjançant un mecanisme de molles es manté el teixit ben subjectat.



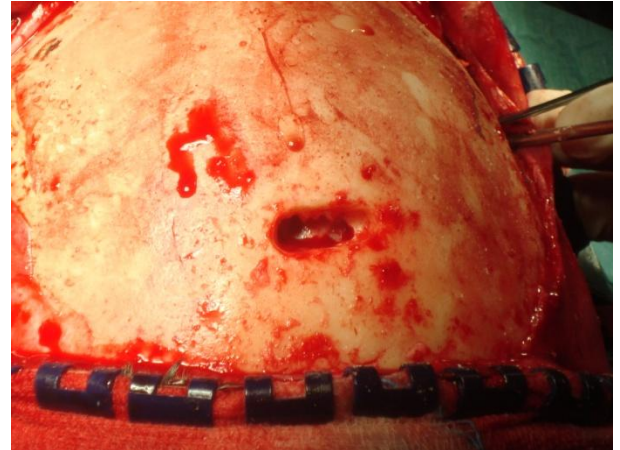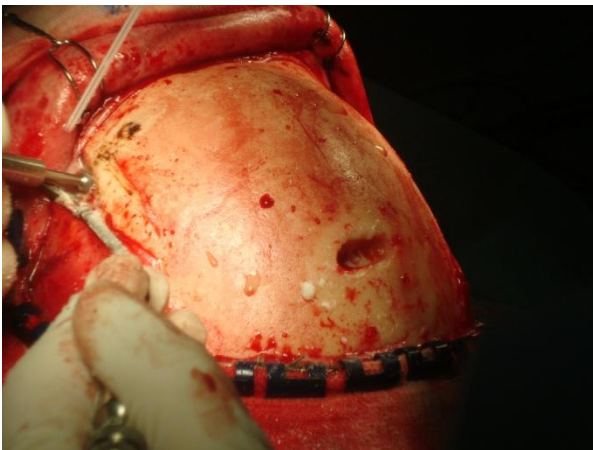
Es coagulen les àrees més sagnants.



Amb un trepant quirúrgic es fa un forat a nivell de sin frontal.



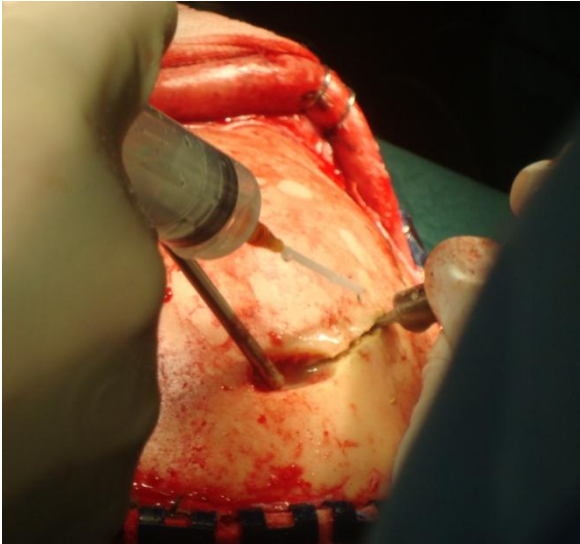
També se'n fan dos més, aquesta vegada, bifrontals.



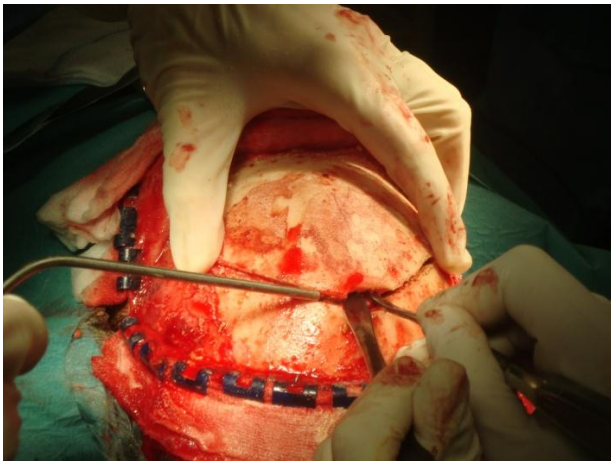
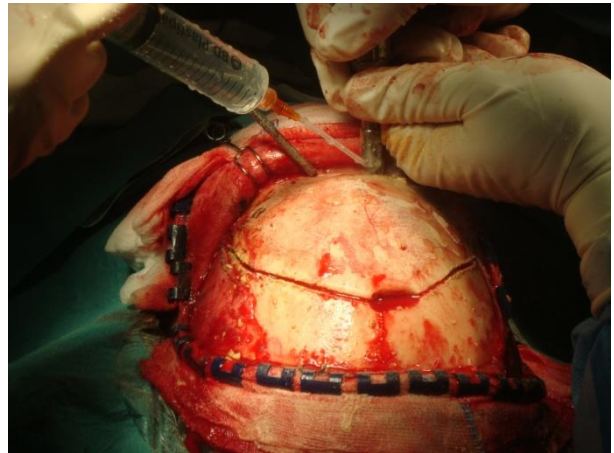
Des d'un dels orificis, fins i tot ja es poden arribar a percebre les meninges.

## Neurocirurgia i tumors cerebrals

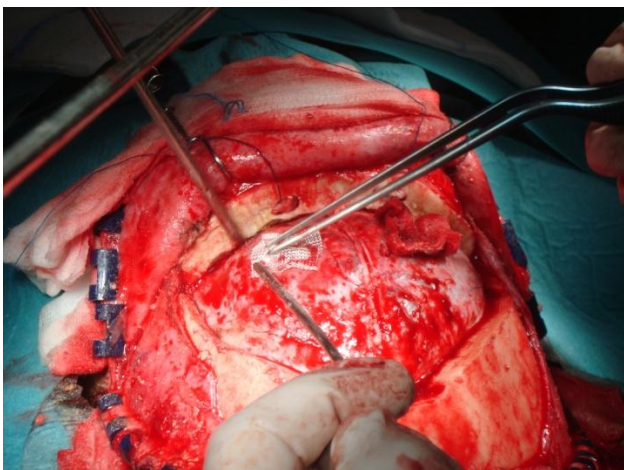
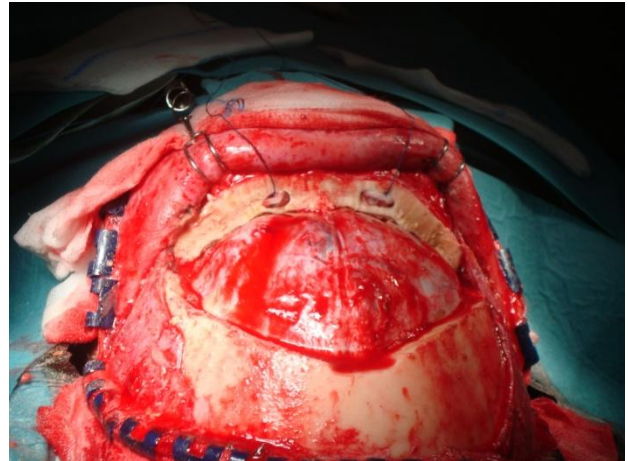
---



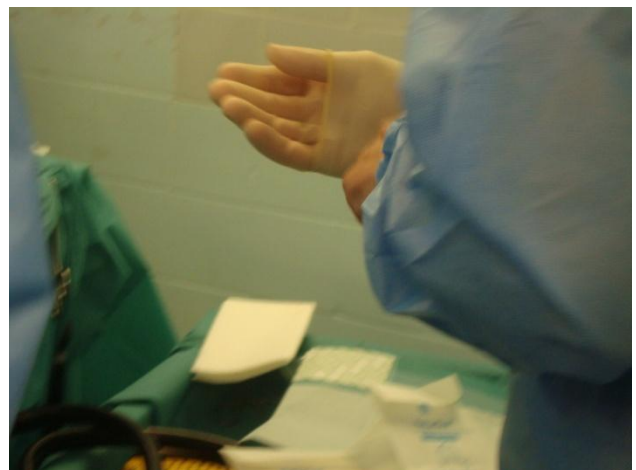
Amb una serra quirúrgica es talla part del crani.



En elevar el crani ja podem observar el cervell amb la seva corresponent duramàter.



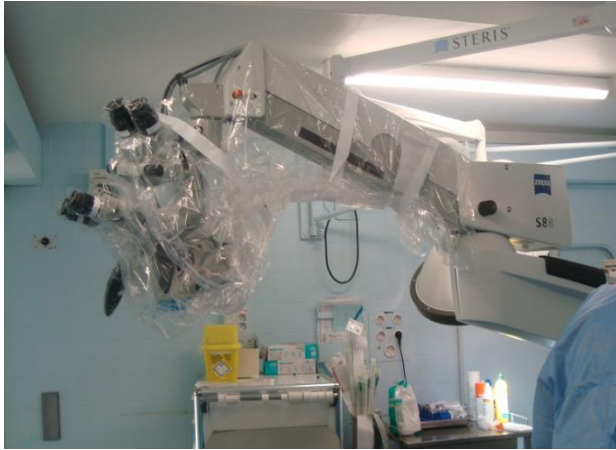Es deixa material hemostàtic.



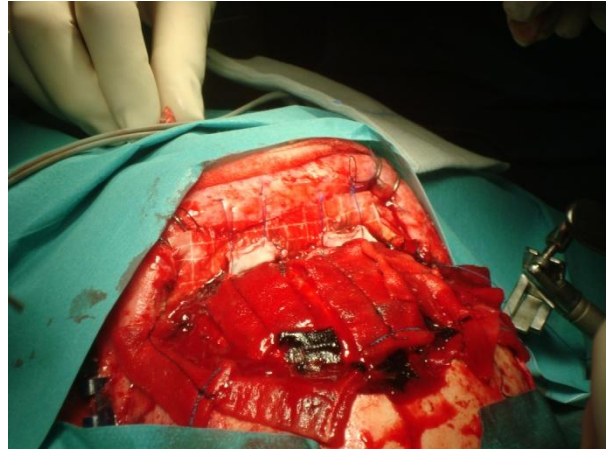
Acabat l'abordatge, canvi de guants estèrils.



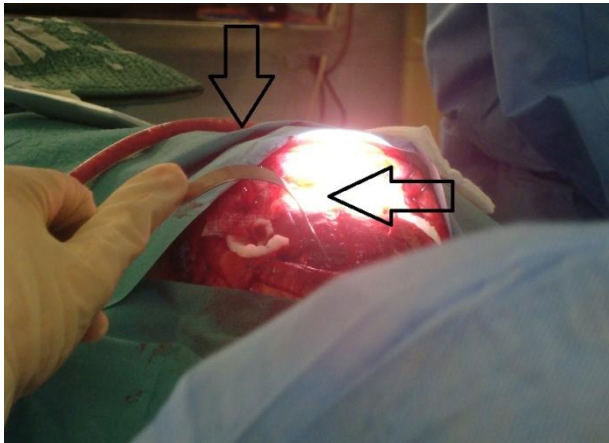
# Neurocirurgia i tumors cerebrals



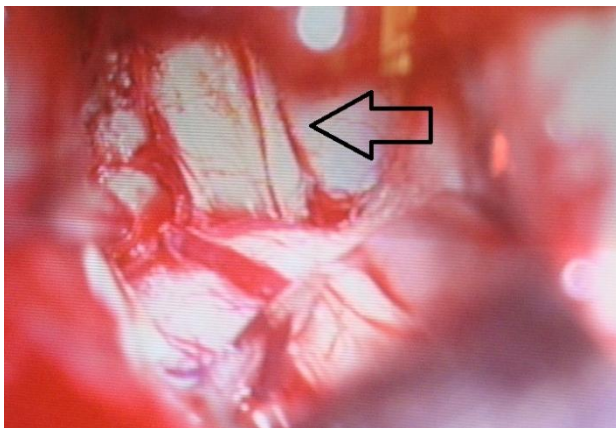
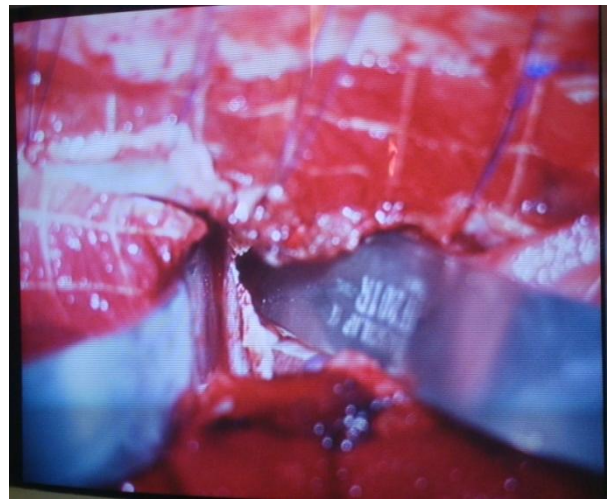Microscopi quirúrgic, per a més precisió.



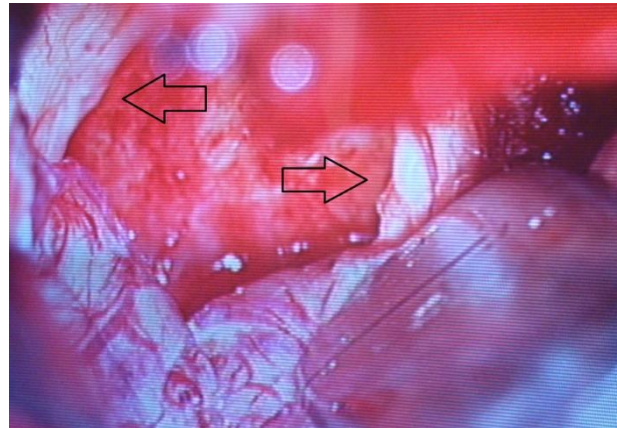
Es fa una petita incisió a la duramàter.



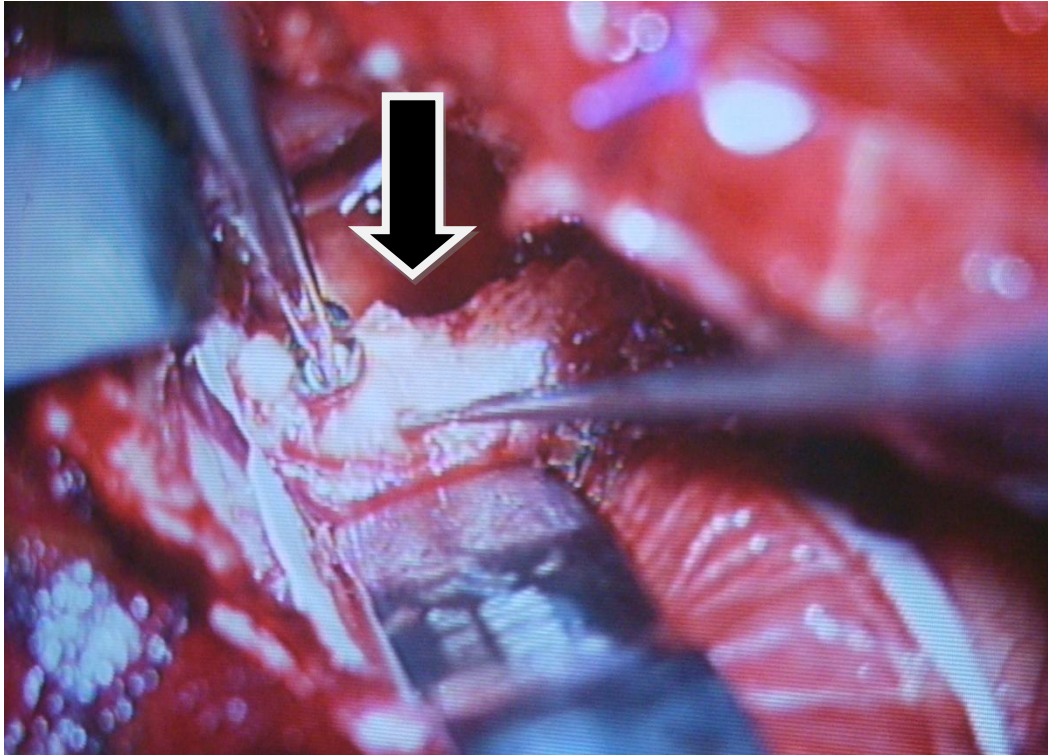
S'introdueixen unes espàtules per a anar apartant de mica en mica el cervell i així poder arribar al tumor.



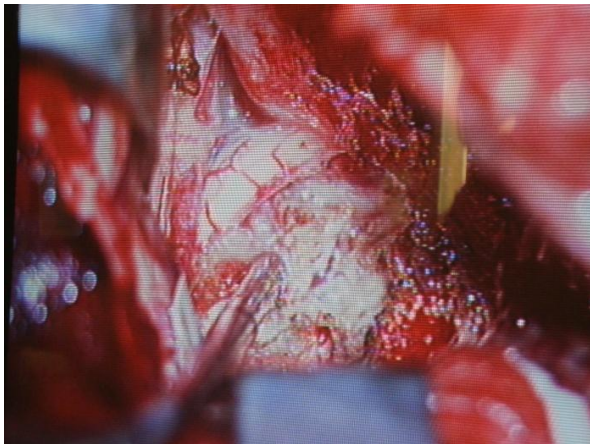
Nervi olfatori



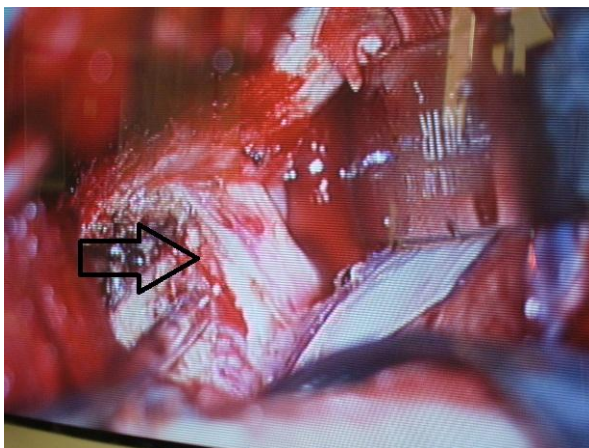
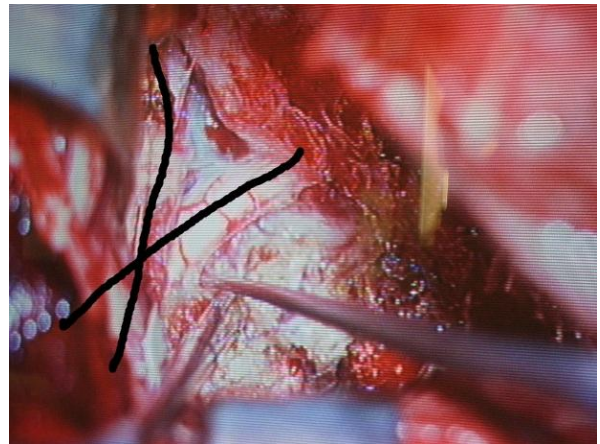
Els dos nervis òptics.



Es fa la resecció del tumor, tot i la seva textura enganxosa.



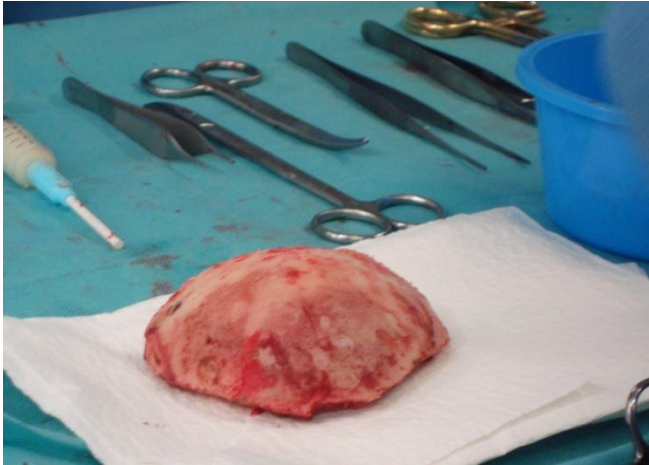Quiasme òptic.



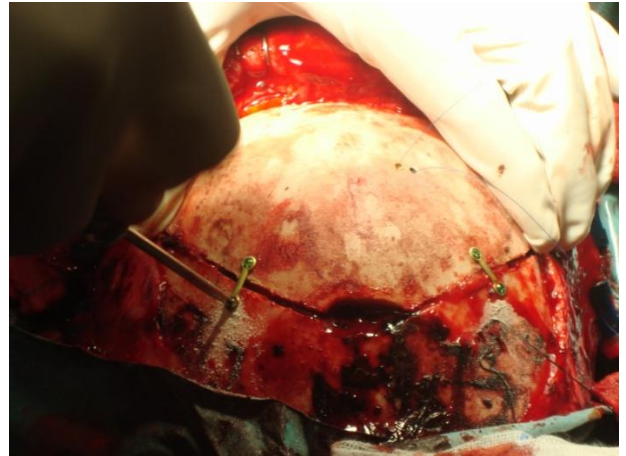
Nervi òptic danyat

## Neurocirurgia i tumors cerebrals

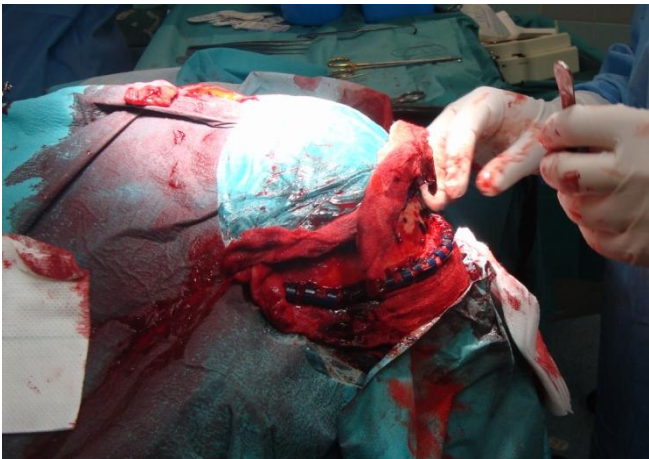
---



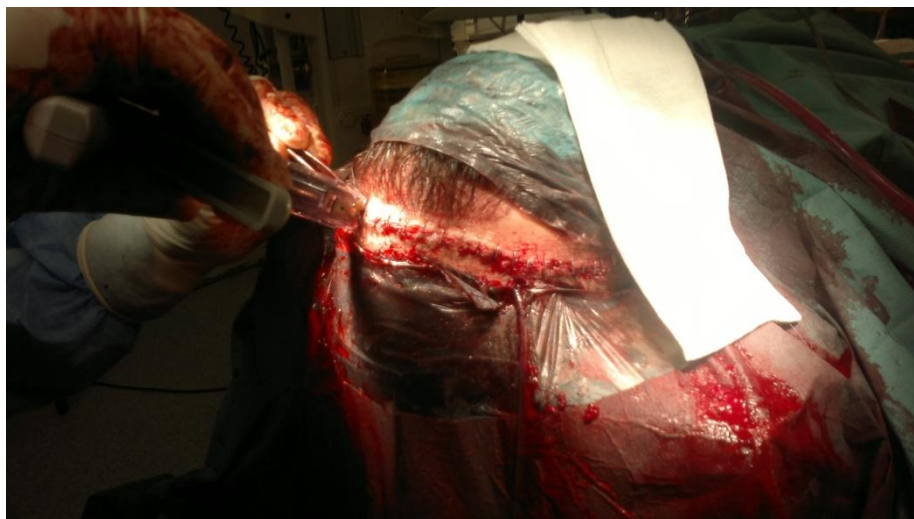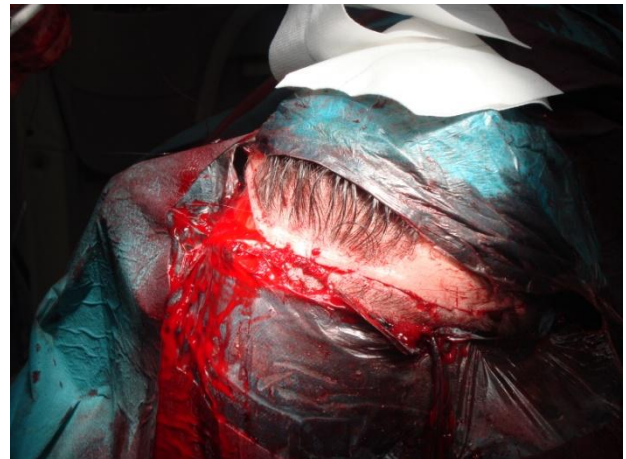
Es fa la neteja de l'os extret abans de fixar-lo de nou



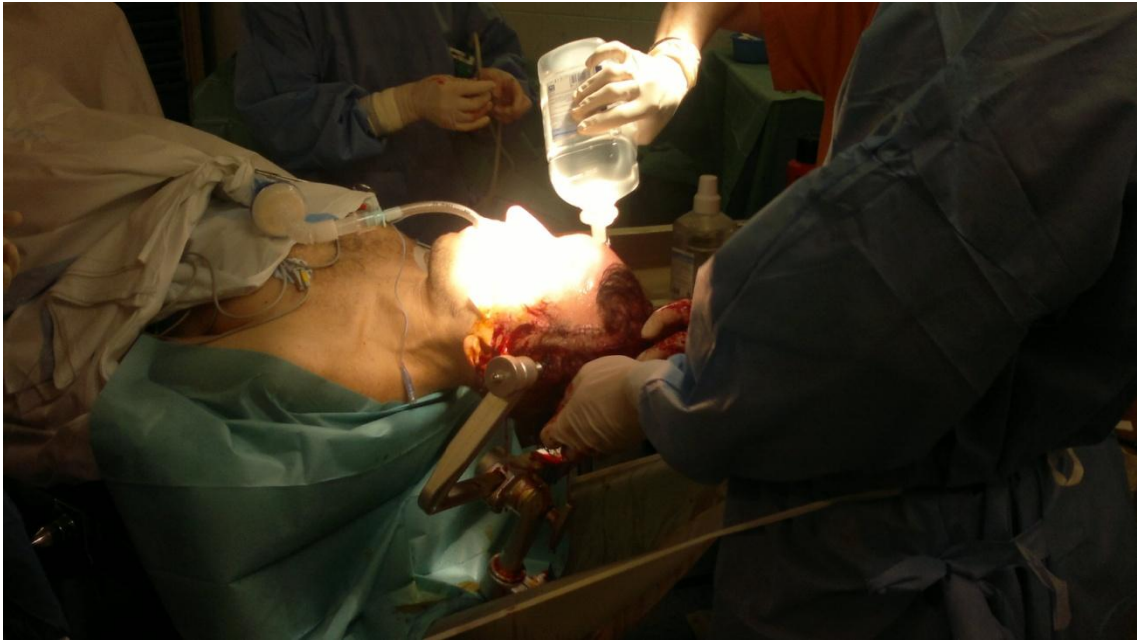Es tanca la duramàter i es fixa l'os.



S'extreu tot el material quirúrgic i es fa la sutura.



Es col·loquen per un millor tancament grapes quirúrgiques.



Finalment es neteja la ferida amb sèrum fisiològic i Betadine.

## 8.3. DISSECCIÓ DEL PEIX

Per a aprofundir en l'anatomia del cervell, sobretot per entendre el quiasme òptic i ja que no es pot fer amb un humà òbviament, vaig fer la dissecció cranial d'un peix.

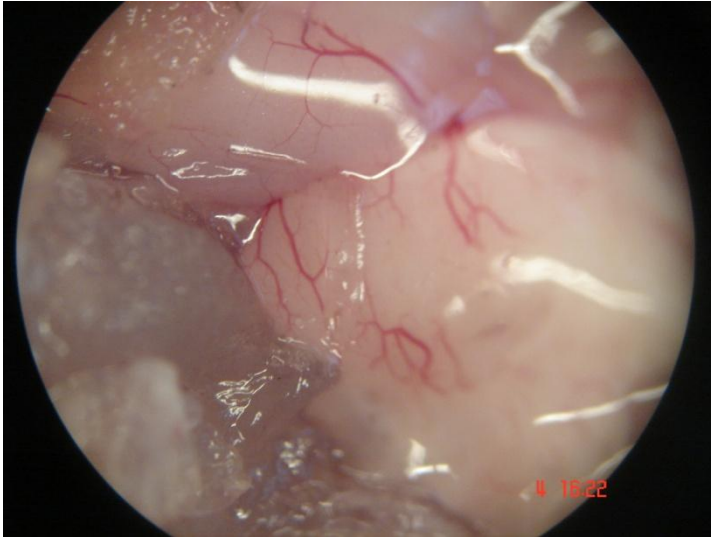


Fig 36. Cervell d'un peix vist des de microscopi.

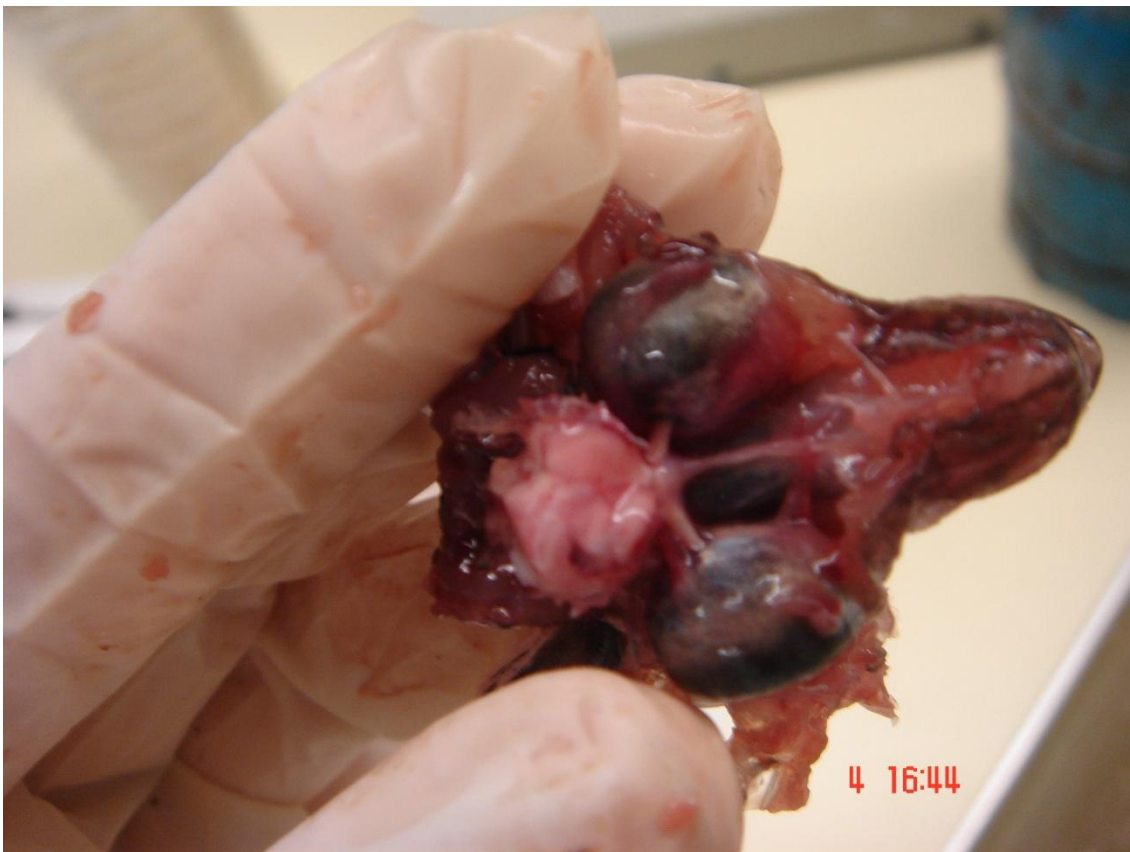

Fig 37. Quiasme òptic d'un lluçet.

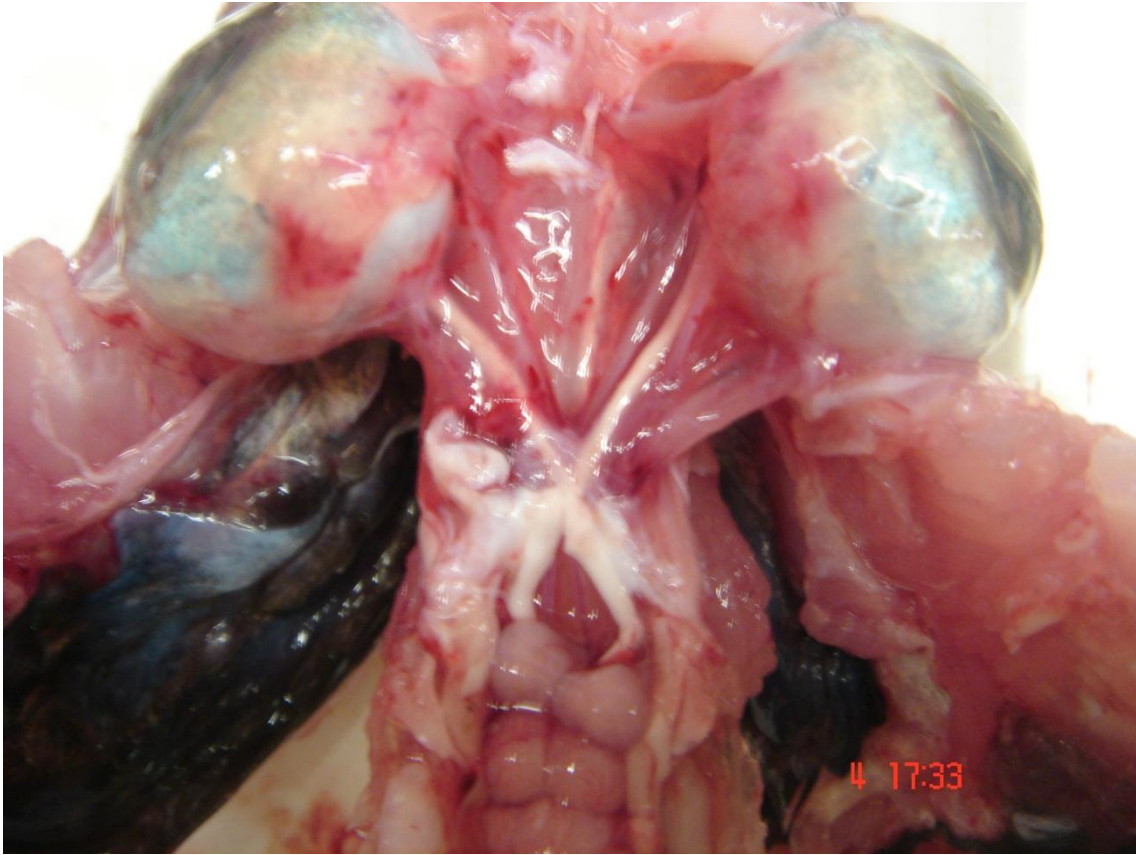


Fig 38. Podem observar el quiasme òptic de la molla i un encèfal poc evolucionat que trobem de forma general en tots els peixos.

### 9. CONCLUSIONS

Sempre he volgut agafar algun llibre del funcionament del cervell, de tumors, o de l'anatomia, i poder començar a llegir-lo sense parar fins haver-lo acabat; però mai ho he fet. Aquest treball m'ha brindat l'oportunitat de fer-ho, i fer-ho amb interès i ganes.

Plantejar-te uns objectius al principi, fa que durant la realització del treball busquis la manera per a aconseguir-los, jo crec que ho he fet.

Em plantejava principalment conèixer el funcionament d'un quiròfan i un hospital en sí, i realment aquest objectiu és el que penso que m'ha aportat més, tan a nivell emocional com acadèmic. Veure i viure el dia a dia d'un pacient, seguir els seu millorament o empitjorament i observar com les decisions dels metges afecten en aquests canvis, és un fet impressionant. Em proposava conèixer els termes mèdics per a poder arribar a establir una relació i arribar a unes conclusions, aquesta part és la que potser m'ha impressionat més, ja que em semblava que era la més difícil, malgrat tot no ho ha sigut, m'ha semblat fluït i ràpid l'aprenentatge.

Basant-me específicament en el cas mèdic, em proposava uns altres objectius: en la història clínica presenta com a diagnòstic oftalmològic una amaurosi de l'ull esquerre, tot i així investigant una mica he arribat a la hipòtesis que podria ser un escotoma, ja que és una pèrdua progressiva de la visió, en canvi la amaurosis és quan apareix una ceguera amb un inici brusc. Fins i tot es podria parlar d'hemianòpsia parcial heterònima, ja que afecta la meitat nasal o temporal del camp visual de cada ull. Per tant podem parlar de què l'escotoma o l'hemianòpsia, després d'acabar aquest treball, és una conseqüència del tumor, ja que aquest comprimeix el quiasme òptic i degut a això, lesiona la visió.

En el cas de la diabetis insípida pituïtària, tot i que no queda gaire clar, es pot pensar que és deguda a la compressió que podria exercir el meningioma a la neurohipòfisis degut a la seva localització. Una de les hormones que secreta, és

l'ADH, i aquesta compressió podria afectar a la secreció d'aquesta hormona.

El pacient acaba amb una ceguesa total, això podria tenir varies causes, la principal i més lògica és la manipulació del material durant la resecció del tumor, ja que el marge d'error és mil·limètric. Per tant tot i haver extret més del 90% de la lesió, si el nervi òptic ha sigut agredit empitjorarà visualment.

Sempre es té present el pacient, i per tant si no s'actua quirúrgicament en casos com aquests, sempre hi ha la possibilitat que el tumor creixi més i afecti altres àrees. Amb això vull referir que d'alguna manera, és millor arriscar-se a perdre la visió que no a perdre altres facultats. Sempre parlant des del punt de vista d'aquest cas. En els meningiomes, al tenir la forma tan definida fa que sigui molt més fàcil intervenir amb cirurgia que no pas amb altres tractaments. Encara que com he dit anteriorment, en la medicina res és blanc o negre, tot depèn de tot.

Malauradament la meva estada es va acabar abans que el pacient fos donat d'alta per segona vegada. Per tant el que jo presento aquí no és el diagnòstic i la història clínica final.

Se sap que molts agents externs al llarg del temps poden acabar causant un tumor, però no és el cas. Les causes del naixement d'un meningioma encara són molt idiopàtiques.

Saber quan un pacient es pot donar d'alta és una de les coses que sembla que és més complicada. Existeix el risc de patir complicacions durant les primeres 48 hores postoperatòries, i durant aquestes es fan contínuament controls tant neurològics com d'imatge ...etc. Passat aquest període si no existeix cap tipus de complicació aguda i el pacient es troba en condicions favorables, es pot donar d'alta, tot i que això depèn molt del cirurgià.

Per altre banda, el nostre pacient va patir una infecció, aquest tema és una mica delicat ja que no podem saber realment fins a quin punt podem esterilitzar tot el material. Un hospital es pot considerar l'eix central de tot tipus de microorganismes que a la llarga, van creant les seves pròpies defenses contra



## Neurocirurgia i tumors cerebrals

---

qualsevol tipus d'antibiòtic. No obstant, m'he pogut adonar compte que les mesures són màximes, i en ocasions no els donem el seu valor.

En conclusió, els professionals de la salut fan el possible per tal de garantir el benestar dels seus pacients, malgrat tot existeix una quantitat immensa de qüestions que no es poden arribar a resoldre fil per randa tal com voldríem. La medicina requereix de paciència, empatia i decisió, tan pel pacient i la família com pel metge i el seu equip.

He descobert que és molt diferent la sensació que es té quan ets a dins l'hospital de manera més professional i veus com evolucionen, és molt diferent que veure-ho des d'un altre punt de vista. Des de dins veus el coratge de la família, l'ambició del doctors, el patiment, la impaciència, la frustració; la realitat que ens rodeja. Un tumor pot arribar en qualsevol moment de les nostres vides a qualsevol de nosaltres. Quan ets a fora no és té tan en compte aquest aspecte, en canvi viure dia a dia amb persones d'11, 23 o 89 anys que lluiten per aconseguir recuperar-se minut a minut fa que canviï molt teva visió. Aquest és l'aspecte que et fa créixer com a persona.

## 10. AGRAÏMENTS

Poder cursar l'estada al Trueta ha sigut tot un privilegi, ja que m'ha obert les portes a conèixer un nou món i a acabar de decidir el que en un futur pot ser el meu. Tinc molt present que sense l'acció i la insistència de la Marina Puig i en Ramon Monràs no hagués sigut possible.

Per això voldria agrair a tot l'equip mèdic de neurocirurgians i a la infermera Carme Cortizo els quals m'han estat guiant i ajudant en tot moment, en especial a la meva tutora Dra. Marina Castellví, el Dr. Jordi Pérez, el Dr. José Luís Caro, la Dra. Carme Joly, la Dra. Roser Garcia, el Dr. Jordi Rimbau, a la Dra. Nadia Lorite, i per suposat el Dr. Pablo Benito. A tots ells agrair-los haver fet que em sentís com una més.

Agrair també a la Dra. Maria Pons per resoldre'm petits dubtes i facilitar-me molta informació.

Per altra banda, donar les gràcies al Dr. José Luís San Millán de l'hospital Bellvitge, i al físic José Ignacio Tello de l'IMOR.

Agrair al meu primer tutor David Ribes i a Nativitat Batllori, la qual ha acabat sent la meva tutora per les seves ganes, motivació, implicació i ajuda amb aquest treball.

I per últim, però per mi els més importants, els meus pares i a una persona molt especial per mi, que han fet el possible per què aquest projecte surti bé i el millor possible. Desplaçant-se a qualsevol lloc on ha calgut, animant-me en els moments més feixucs, i escridassant-me en els moments més ganduls.

Moltes gràcies a tots.

## 11. BIBLIOGRAFIA

### 11.1. DOCUMENTS ESCRITS

J. CAMBIER - M. MASSON. *Manual de Neurología*. París: MASSON, S.A. per a l'edició espanyola: Torray-Masson, S.A.Barcelona, Octubre 1978.

CARBONELL, Rosa Maria. *Algun día, Irina. Càncer infantil: història d'una lluita desigual*. Barcelona: A & M Gràfic, S.L. 2003

Dr. GERMÀ LLUCH, José Ramón. *El càncer se cura*. Barcelona: Editorial Planeta,S.A. 2007

MUMENTHALER, Marco. *Neurología*. Barcelona: Salvat Editores, S.A. 1981

NOVO, Javier. *Genes, microbios y células*. Barcelona: RBA Libros, S.A. Gener 2011

ORDI I MAJÀ, Jaume. *Anatomía patològica general*. Barcelona: GRAMAGRAF, SCCL, 1998

Dr. SERVAN – SCHREIBER, David. *Anti càncer. Una nueva forma de vida*. Madrid: Editorial Espasa Calpe,S.A. 2008

### 11.2. DOCUMENTS AUDIOVISUALS

<http://www.youtube.com/watch?v=uZP6YgEbY8M>

Juan Carlos. *Craneoplastia bifrontal + exéresis de meningioma gigante*

[http://www.youtube.com/watch?v=O53Q55Fn\\_uA&feature=related](http://www.youtube.com/watch?v=O53Q55Fn_uA&feature=related)

High Impact Graphics. *Hepidural Hematoma*.

[http://www.youtube.com/watch?feature=endscreen&v=dLMCwGmWvrw&NR=1&oref=http%3A%2F%2Fs.ytimg.com%2Fyt%2Fswfbin%2Fwatch\\_as3-vfITL1Rpm.swf&has\\_verified=1](http://www.youtube.com/watch?feature=endscreen&v=dLMCwGmWvrw&NR=1&oref=http%3A%2F%2Fs.ytimg.com%2Fyt%2Fswfbin%2Fwatch_as3-vfITL1Rpm.swf&has_verified=1)

*Decompressive Craniectomy for Right Epidural Hematoma*

## 11.3. PÀGINES WEB I ARTICLES

<http://es.scribd.com/doc/3868420/Manual-de-Neurocirugia-Para-estudiantes-de-medicina>

*Manual de procedimientos en neurocirugía*

[http://www.addison.es/diabetes\\_insipidus.htm](http://www.addison.es/diabetes_insipidus.htm)

*Diabetes Insipidus*

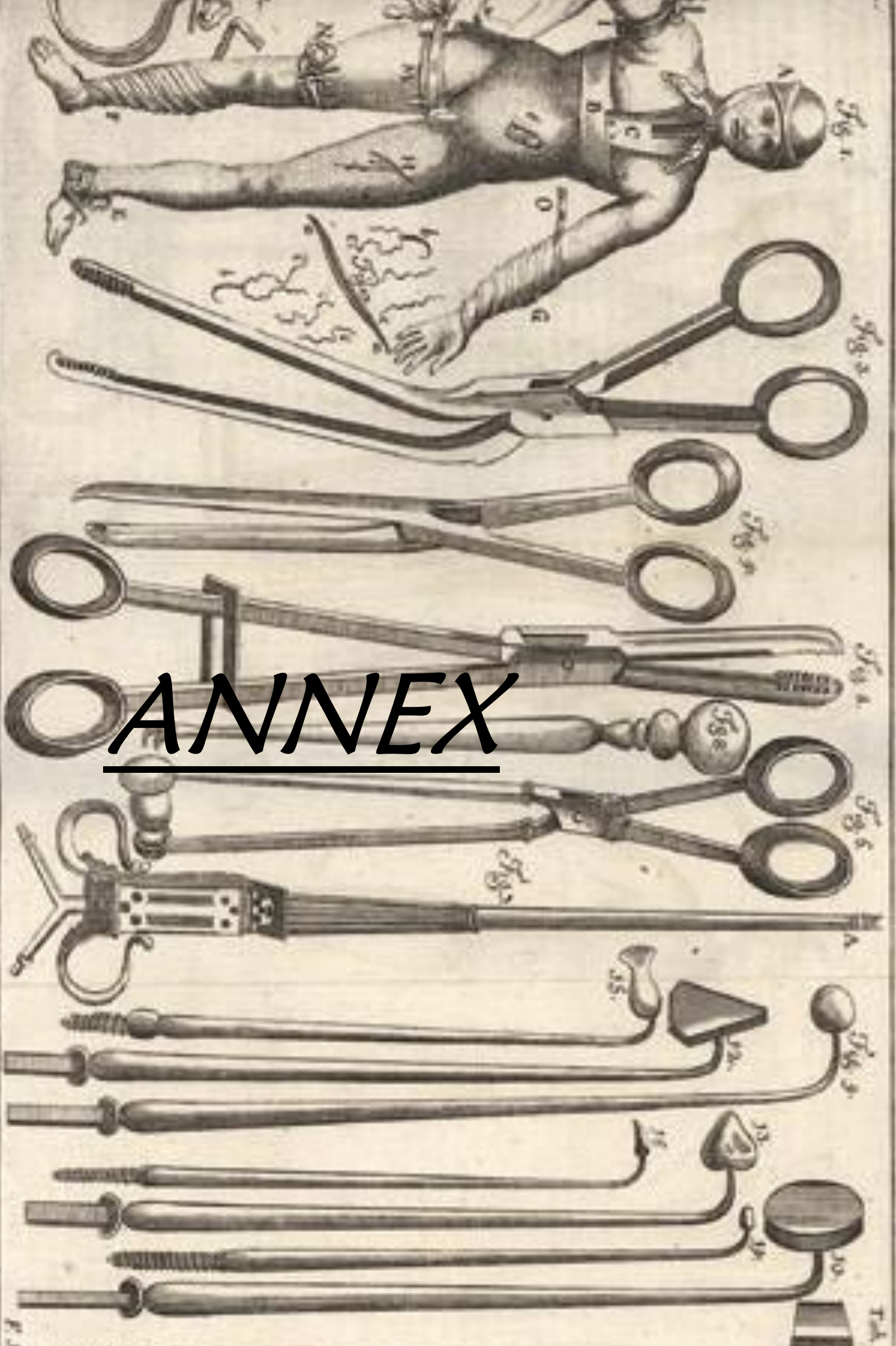<http://www.tdx.cat/bitstream/handle/10803/3525/apcs1de3.pdf;jsessionid=5470A0122599F2816E637BC804946FCC.tdx2?sequence=1>

CANDIOTA SILVEIRA, Ana Paula. *Contribució a la millora del diagnòstic i de la valoració pronòstica de tumors cerebrals humans.*

<http://www.cobach->

[elr.com/academias/quimicas/biologia/biologia/curtis/libro/c46d.htm](http://www.cobach-elr.com/academias/quimicas/biologia/biologia/curtis/libro/c46d.htm)

*La glándula hipofisis*



### 12.1. ANNEX 1- Drill i Drenatges

Durant els 15 dies al Trueta a part de veure aquest cas exposat, vaig tenir l'oportunitat de veure'n molts més i de diferents. Com per exemple com fer un Drill.

Un Drill significa realitzar un petit forat al crani mitjançant un trepant de mà, normalment, per a després poder introduir un drenatge, una tècnica mèdica que s'utilitza per a facilitar la sortida de líquids i vessaments patològics d'una ferida, un abscess o un trauma intern. El cas el qual jo vaig assistir, només es va anestesià la zona a treballar, el pacient es trobava despert i conscient.

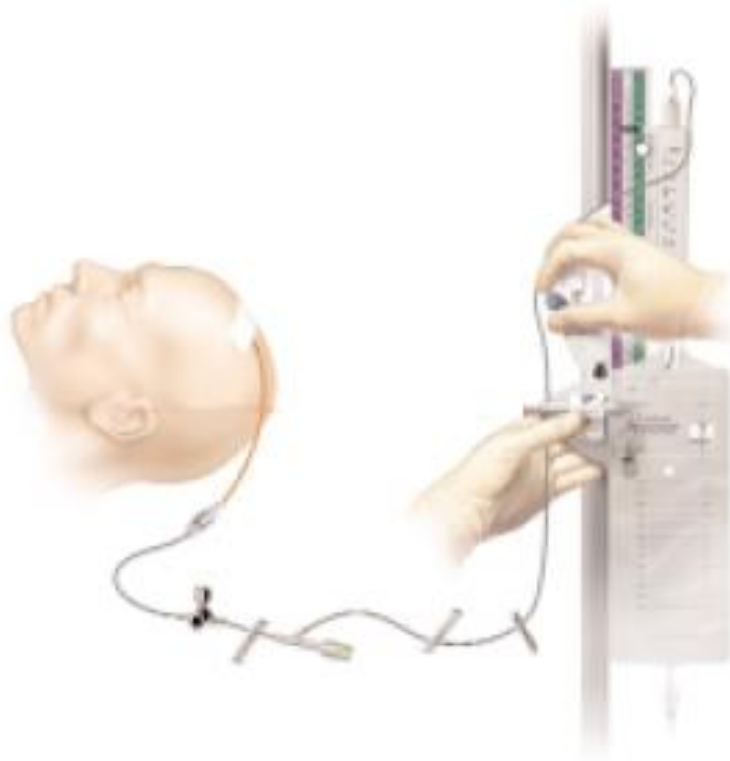


Fig 37.Drenatge

## 12.2. ANNEX 2- Otòlis

Mentre realitzàvem la pràctica de la dissecció del peix ens vam trobar amb els otòlits, em va intrigar molt saber què eren aquelles diminutes peces calcificades. Tot llegint en un llibre d'anatomia dels peixos primer vam pensar que eren dents faríngies, tot i que veient que la localització no lligava vam buscar més. Estan situats a l'oïda interna, i són dos pedres formades per carbonat càlcic. Observant al microscopi vam veure que estava format per petites capes, que es van formant a mesura que el peix creix, ja que es van dipositant més capes superficials de calcària.

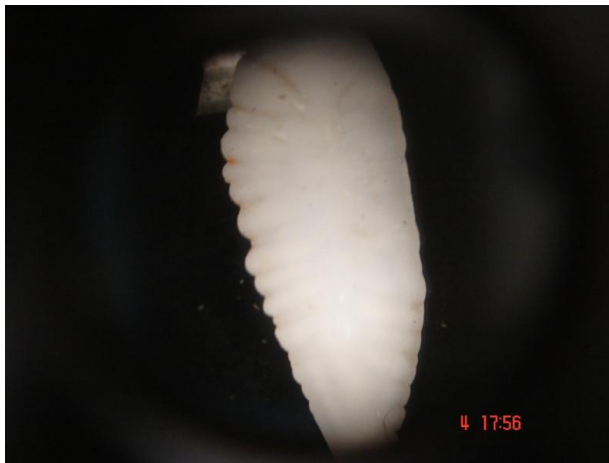

Fig 38. Otòlit de peix.



Per acabar de comprovar que fos carbonat càlcic vam tirar-hi unes gotes d'àcid clorhídric, i tal com pensàvem va quedar tal com mostra la fotografia.

Fig 39. Otòlit amb àcid clorhídric.

### 12.3. ANNEX 3- Escala de Glasgow

L'escala de Glasgow, va ser elaborada per Teasdale al 1974 per a proporcionar un mètode simple i fiable de registres i motorització del nivell de consciència en pacients amb traumatisme craneoencefàlic. Originalment es va desenvolupar amb una sèrie de descripcions de la capacitat d'obertura ocular i de resposta motora i verbal.

Al 1977 es van assignar un valor numèric a cada un d'aquests aspectes d'aquests tres components i van pensar en sumar-los per a obtenir una única mida global.

**Tabla 1. Escala de Glasgow**

<b>Apertura ocular</b>		<b>Respuesta motora</b>		<b>Respuesta verbal</b>	
Esponánea	4	Esponánea, normal	6	Orientada	5
A la voz	3	Localiza al tacto	5	Confusa	4
Al dolor	2	Localiza al dolor	4	Palabras inapropiadas	3
Ninguna	1	Decorticación	3	Sonidos incomprensibles	2
		Descerebración	2	Ninguna	1
		Ninguna	1		

Fig 40. Escala de Glasgow tal i com la coneixem avui dia.